



**UNIVERSIDAD ABIERTA
INTERAMERICANA
Sede Regional Rosario
Facultad de Medicina y Ciencias de la Salud**

**Síndrome clínico por remoción del
área motora suplementaria en
pacientes con gliomas cerebrales**

Autor: **Roberto Federico Herrera**
Tutor: **Dra. Guadalupe Bruera**
Co-Tutor: **Dr. Roberto Herrera**

Diciembre 2012

A mis padres

Quiero expresar mi agradecimiento

a mi tutora Dra. Guadalupe Bruera, por su continuo asesoramiento y dedicación en todas las instancias de esta tesis

a las autoridades de la Clínica Adventista Belgrano, por permitirme realizar la investigación en su Servicio de Neurocirugía

y a los pacientes, sin ellos no podría haber hecho este trabajo

Roberto Federico

Diciembre 2012



**UNIVERSIDAD ABIERTA
INTERAMERICANA
Sede Regional Rosario
Facultad de Medicina y Ciencias de la Salud**

**Síndrome clínico por remoción del
área motora suplementaria en
pacientes con gliomas cerebrales**

ROBERTO FEDERICO HERRERA

Diciembre 2012

RESUMEN

SÍNDROME CLÍNICO POR REMOCIÓN DEL ÁREA MOTORA SUPLEMENTARIA EN PACIENTES CON GLIOMAS CEREBRALES

Introducción. El síndrome del área motora suplementaria (AMS) en pacientes sometidos a resección quirúrgica de lesiones localizadas en dicha región, se caracteriza por aquinesia global postoperatoria inmediata, asociada a déficit motor contralateral y alteración del lenguaje. La característica particular de dicho síndrome es su carácter transitorio con reversibilidad completa en un plazo generalmente inferior a 6 meses.

Objetivos. Contribuir al conocimiento sobre los síntomas que presentan los pacientes a quienes se les extirpa el área premotora del SNC y su reversión en el postoperatorio a 6 meses.

Material y Métodos. Estudio retrospectivo, descriptivo. Se incluyeron 13 pacientes tratados con cirugía por un tumor cerebral localizado en el área premotora del SNC, área resecada completamente. Para las variables cualitativas se calcularán frecuencias absolutas y relativas porcentuales. Las variables cuantitativas se resumirán mediante la medida de la mediana y del rango. Dado el carácter descriptivo de este trabajo, los resultados se presentan a continuación en tablas y gráficos

Resultados. De un total de 183 neurocirugías bajo iRMN se seleccionaron 13 pacientes con resección de tumores en el área premotora. 9 hombres y 4 mujeres. Las mujeres fueron más jóvenes que los hombres (Mediana de edad: 54 y 35.5 años, respectivamente). El 77% de los pacientes (10/13) sin déficit neurológico al momento de la cirugía. En el postoperatorio, 15.4% fueron asintomáticos y 84.6% con síndrome del AMS (38.5% completo, 46.1% incompleto). Todas las complicaciones se resolvieron en los primeros 6 meses posquirúrgicos, excepto un caso de hemiplejía que demandó 7 meses.

Conclusión. Cuando un tumor infiltra al AMS, su resección quirúrgica puede causar déficits permanentes, especialmente en el hemisferio dominante. El síndrome AMS se presenta en pacientes sometidos a resección de lesiones localizadas en dicha región y está caracterizado por déficit motor contralateral, con mayor afección de los movimientos voluntarios respecto a los automáticos y afasia transcortical motora, es de carácter transitorio.

Palabras claves: gliomas, resonancia magnética intraoperatoria, remoción área motora suplementaria.

**SÍNDROME CLÍNICO POR REMOCIÓN DEL ÁREA MOTORA
SUPLEMENTARIA
EN PACIENTES CON GLIOMAS CEREBRALES**

INDICE

INTRODUCCION	1
MARCO TEORICO	
I.- Area Motora Suplementaria	4
II.- Síndrome del área motora suplementaria	5
III.- Gliomas Cerebrales	
IV.1.- Breve reseña descriptiva	10
IV.2.- Resonancia magnética intraoperatoria en la resección de gliomas	12
PLANTEO DEL PROBLEMA	16
OBJETIVOS	
Objetivo General	17
Objetivos Específicos	17
MATERIAL Y METODOS	18
DESARROLLO	
I.- Resultados	21
II.- Discusión	24
CONCLUSIONES	27
REFERENCIAS BIBLIOGRAFICAS	29
ANEXOS	33

INTRODUCCION

La corteza motora comprende las áreas responsables de los procesos de planificación, control y ejecución de las funciones motoras voluntarias; está ubicada en el sistema nervioso central: lóbulo frontal, delante de la cisura de Rolando.

La corteza motora puede dividirse en dos partes principales: La corteza motora primaria (responsable de la generación de los impulsos neuronales que controlan la ejecución del movimiento), y la corteza motora secundaria, que incluye: La corteza parietal posterior (encargada de transformar la información visual en instrucciones motoras), la corteza premotora (encargada de guiar los movimientos y el control de los músculos proximales y del tronco contralateral) y el área motora suplementaria (AMS), encargada de la planificación y coordinación de movimientos complejos, como por ejemplo, aquellos que requieren el uso de ambas manos.

En una neurocirugía, estas funciones pueden verse afectadas y desencadenar un conjunto de signos y síntomas deficitarios particulares tales como el síndrome motor completo el

cual se manifiesta como una hemiplejía contralateral, que puede acompañarse de ataxia apendicular, hemiapraxia, hiperreflexia e hipertonicidad. Cuando las lesiones se asientan en el AMS del hemisferio dominante, se acompaña de déficit en el lenguaje caracterizado en su forma extrema por mutismo.

El síndrome clínico evoluciona en tres etapas: inmediatamente después de la cirugía se encuentra acinesia global (mayor del lado contralateral) y arrastro del lenguaje; a los pocos días de recuperación hay reducción severa de la actividad motora espontánea contralateral, parálisis facial de tipo emocional y reducción del habla espontánea; tiempo después de la cirugía hay dificultad al realizar movimientos alternantes con las manos. Este espectro de déficit severo pero transitorio posterior al compromiso del área premotora ipsilateral, se ha denominado "síndrome del AMS".

La mayoría de los trabajos científicos que estudian el síndrome del AMS se han elaborado a partir de lesiones en esta área, pero no existió la oportunidad hasta ahora de realizar una resección completa del AMS y de evaluar las consecuencias clínicas de tal extirpación, como en el presente estudio se pretende.

Actualmente, la Resonancia Magnética Nuclear intraoperatoria (iRMN), da la posibilidad de monitorear la localización del tumor, seguir su extensión aún hasta en las áreas más profundas, estar seguros de haber alcanzado sus límites, y además corroborar en el mismo acto quirúrgico que la corteza motora primaria permanezca indemne.

Creemos en la importancia del reconocimiento de los síntomas clínicos derivados de las lesiones en esta región, para que los pacientes y en especial su familia deban ser informados previamente a la cirugía, de que este síndrome se puede presentar.

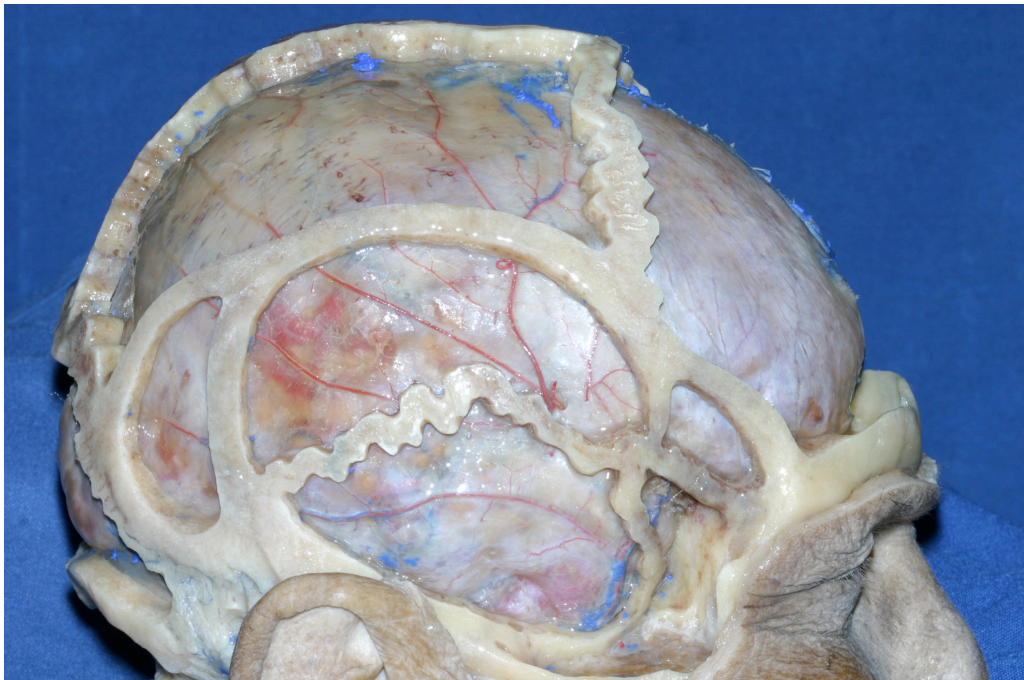
En esta tesis se estudiaron los síntomas que presentaron los pacientes luego que se les extirpara en forma completa el área premotora y se analizó la remisión sintomática parcial o completa en los 6 meses del post-operatorio.

MARCO TEORICO

I. AREA MOTORA SUPLEMENTARIA

El área motora suplementaria (AMS) se localiza anatómicamente en la circunvolución frontal superior, limitada a nivel posterior por el surco precentral y el córtex motor primario, y a nivel medial por el surco del cíngulo, con un límite anterior aun hoy en día mal definido¹⁻⁴ (*Figura 1*). Se le atribuyen funciones de inicio de movimiento, actuando como conexión entre el sistema límbico y el aparato motor ejecutivo, de modo que actúa traduciendo el motivo de la intención a la acción y ejerciendo el control sobre el córtex motor primario⁵.

Figura 1.- Imagen anatómica del área motora suplementaria



El AMS participa por tanto en la preparación, iniciación y monitorización de movimientos complejos, así como en la recuperación y repetición de tareas complejas aprendidas previamente. Otra función atribuible al AMS es su participación en tareas de lenguaje. El AMS participa en la iniciación y ritmo del lenguaje, en el control de la articulación y de la fonación⁶.

La cirugía en el AMS o en las proximidades de la misma, puede producir un conjunto de signos y síntomas deficitarios característicos que se engloban en el llamado síndrome del AMS⁷⁻

10.

II. SÍNDROME DEL ÁREA MOTORA SUPLEMENTARIA

En la evolución clínica posquirúrgica de resecciones circunscritas a la parte medial de la región postero-superior del lóbulo frontal por compromiso del AMS ipsilateral se produce generalmente un síndrome clínico de déficit severo pero transitorio denominado Síndrome del AMS¹¹.

En 1977 *Laplane y cols* describieron el síndrome del AMS caracterizado por aquinesia global con predominio contralateral y arresto del lenguaje, predominio proximal a diferencia de los

déficits de la corteza motora primaria (CMP) que son más distales¹².

El síndrome motor completo se manifiesta como una hemiplejía contralateral en los primeros días postoperatorios. Hay reducción severa de la actividad motora espontánea contralateral, parálisis facial de tipo emocional y reducción del habla espontánea¹³⁻¹⁵.

El movimiento de las extremidades puede resultar normal durante acciones automáticas, pero no durante su intento de uso voluntario. Puede acompañarse de hemiataxia, hemiapraxia, heminegligencia, hiperreflexia e hipertonicidad.

La recuperación de un síndrome de AMS se inicia precozmente con la recuperación de la acción refleja o automática. Continúa con la recuperación parcial del movimiento voluntario con cierta demora entre la intención y la acción. La recuperación del movimiento acostumbra a ser completa en 11 días. Los movimientos finos pueden tardar de 2 a 6 semanas en recuperarse. Las tareas complejas o que requieran especial destreza, así como los movimientos a gran velocidad o sinergia bimanual, puede quedar como déficit permanente. Las secuelas a largo plazo incluyen alteración/dificultad de los movimientos

finos/alternantes con las manos; puede quedar alteración de los movimientos finos alternados de ambas manos, sobretodo en tareas complejas que requieran gran destreza o efectuadas con rapidez como única secuela¹⁶.

El síndrome deficitario de lenguaje aparece en lesiones del AMS en el hemisferio dominante. La alteración del lenguaje por este síndrome en el síndrome del AMS incluye:

- Lenguaje hipofluente con disnomías y enlentecimiento (afasia transcortical motora).
- Lenguaje tipo telegrama.
- Repetición y comprensión conservadas.
- Raramente parafasias.
- Puede haber ecolalia y perseveración.

La naturaleza del arresto del lenguaje en el síndrome del AMS no es puramente afásica y se ha descrito como afasia transcortical motora o aprosodia. El papel del AMS no dominante en la producción del habla es controversial, ya que se ha observado relación entre la resección del AMS no dominante con alteraciones del habla. Los déficits del lenguaje post resección del AMS son transitorios probablemente debido a la participación bilateral del AMS en el lenguaje. Esta representación bilateral

hace que también la exéresis del AMS no dominante dé alteración del lenguaje¹⁷⁻¹⁹. Este defecto acostumbra a recuperarse paulatinamente, dando paso a una disfasia transcortical motora con disfasia severa de predominio motor y habla telegráfica²⁰⁻²³. La lectura es normal, la repetición se altera poco y puede haber ecolalia y perseveración de palabras o pequeñas frases durante 1-2 semanas²⁴⁻²⁷. También se describen en la literatura déficits permanentes de lenguaje, que incluyen alteraciones en fluencia y aprendizaje verbal, alteraciones en la comprensión de lenguaje de gran complejidad o expresado a gran velocidad y dificultad en el lenguaje bajo stress²⁸.

La presencia transitoria del síndrome se atribuye a otra característica importante del AMS: su bilateralidad. Aparte de sus múltiples y complejas conexiones con los ganglios basales, cíngulo, cerebelo, tálamo, médula espinal, el AMS de cada hemisferio mantiene conexión bilateral con el córtex motor y con el AMS contralateral²⁹⁻³³.

Existe también cierta dominancia en el AMS, de manera que la manipulación del hemisferio izquierdo, hemisferio habitualmente dominante, supondría mayor déficit o mayor duración del mismo³⁴.

La recuperación relativamente rápida de estos síntomas en gran parte de los pacientes con lesiones del AMS intervenidas, nos hace cuestionar la necesidad o no de identificar y preservar esta área. En las series quirúrgicas se ha podido observar que muchos síntomas, motores y de lenguaje por afectación del hemisferio dominante, pueden ser molestos e incluso invalidantes dependiendo del status o profesión del paciente³⁵.

Otras publicaciones muestran la persistencia del síndrome del AMS después de accidentes vasculares cerebrales isquémicos en esta zona anatómica^{36,37}. Estos hechos obligan a plantearse nuevamente la creencia de que la reversibilidad del síndrome AMS, explicado por la bilateralidad del AMS, pueda generalizarse a todos los pacientes con lesión en esta área.

El principal diagnóstico diferencial en un paciente que presenta déficit motor en el postoperatorio inmediato es la lesión del tracto corticoespinal, la cual suele presentar aumento de los reflejos osteotendinosos, a diferencia del síndrome del AMS. Incluso el déficit motor podría ser considerado un *neglect motor* más que hemiparesia dado que en muchas oportunidades el estímulo verbal sostenido por parte del examinador obtiene respuesta motora del hemicuerpo afectado.

La recuperación del síndrome del AMS incluye la participación esencial del hemisferio sano donde el AMS adopta un rol preponderante para iniciar el reaprendizaje de los movimientos.

III.- GLIOMAS CEREBRALES

III.1.- Breve reseña descriptiva

Los gliomas son los tumores mas frecuentes del cerebro, cerca del 40% de los tumores cerebrales primitivos.

Son tumores cerebrales primarios en los que participan las células gliales, que cumplen funciones de sostén, nutrición y brindan otro tipo de soporte a las neuronas. Los gliomas malignos (que se caracterizan por un crecimiento progresivo y descontrolado) son los tumores cerebrales primarios más comunes.

Pueden clasificarse por tipo de célula, ubicación y grado.

Se los denomina según el tipo de célula a la que más se asemejan. El aspecto fenotípico de las células tumorales según su posible origen astrocítico (astrocitoma), oligodendrogial (oligodendroglioma), mixto (oligoastrocitoma).

Quizás la clasificación más importante para los gliomas sea por grado, para lo que es necesario hacer una biopsia del tumor. El grado de malignidad va de I a IV y depende de características funcionales como la proliferación celular, la presencia de mitosis o signos de apoptosis, la presencia de neo proliferación vascular y áreas de necrosis. Estos criterios de malignidad se asocian directamente con el pronóstico y la supervivencia largo plazo.

Hasta hace poco tiempo se desconocían las causas de los gliomas, aunque con el avance de la biología molecular se han podido comprobar varias mutaciones genéticas adquiridas (no heredadas); en estas se observaron que afectan la copia, la regulación y el crecimiento del ADN, y pueden hacer que las células se dividan de manera descontrolada³⁸. Particularmente, la alteración más frecuente en este tipo de tumores es la pérdida de heterocigocidad en el cromosoma 10, en el cual varios genes han sido identificados como supresores tumorales. Las secuencias genéticas TP53/MDM2/P14arf y CDK4/RB1/P16ink4, involucradas en el control cíclico, están desreguladas en la mayoría de los gliomas estudiados molecularmente. Además, se ha comprobado que el incremento de factores angiogénicos también está involucrado en el desarrollo de glioblastomas. Uno

de los objetivos de la biología molecular en tumores gliales es tratar de encontrar las alteraciones genéticas que permitan tanto estudiar la oncogénesis y heterogeneidad de estos tumores como un mejor aprovechamiento de la tradicional clasificación de los gliomas, predecir su evolución y tratamiento³⁹.

III.2.- Resonancia magnética intraoperatoria en la resección de gliomas

Diversos trabajos han demostrado que el grado de resección del tumor tiene un impacto sobre la calidad de vida y supervivencia de los pacientes con gliomas tanto de alto como de bajo grado⁴⁰⁻⁴¹.

Desde un punto de vista oncológico, la resección tumoral con márgenes libres se traduce en más probabilidades de supervivencia⁴². Pero en la cirugía de gliomas, esta resección “en más” aumenta los riesgos de déficits neurológicos, altera la calidad de vida y repercute en la supervivencia.

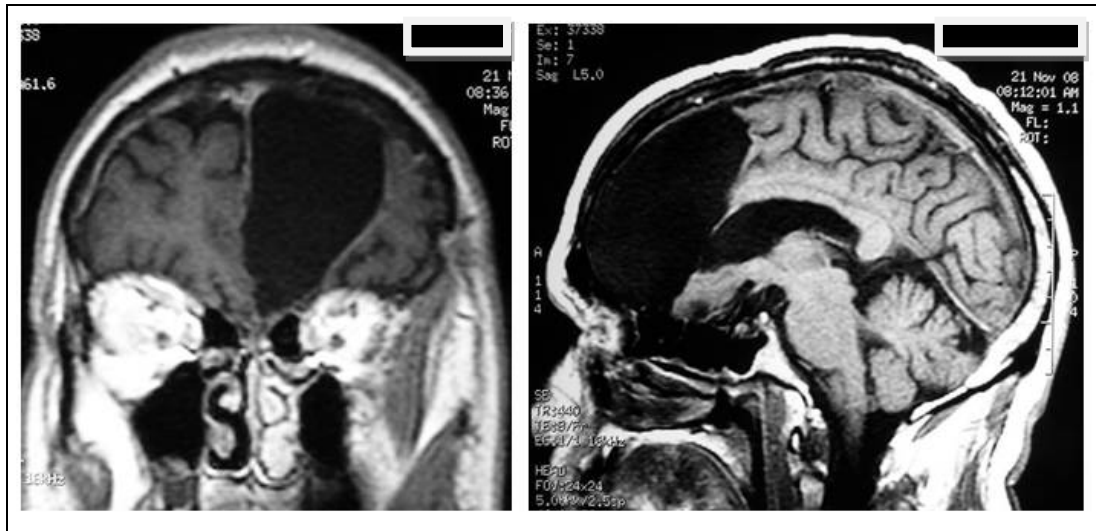
La búsqueda de un punto que medie entre los argumentos oncológicos y la actividad neurofuncional motiva constantes debates en términos neuroquirúrgicos. En las últimas décadas, las mejoras en la anestesia, neurofisiología y neuroimágenes han

dado nuevas perspectivas en la búsqueda de equilibrio en las resecciones tumorales⁴³⁻⁴⁵.

Un logro importante para la neurocirugía para minimizar lesiones cerebrales relacionadas con abordajes quirúrgicos para gliomas fue el lanzamiento de la neuronavegación, sin embargo, la técnica presenta ciertos riesgos⁴⁶. Los cambios del cerebro producidos tanto por el drenaje del líquido cefalorraquídeo como por la resección incompleta de los tumores continúan siendo los principales problemas en la neurocirugía. La Neuronavegación usa imágenes preoperatorias y a medida que la cirugía se desarrolla, los límites que proveyeran las imágenes de RMN se vuelven menos y menos reales⁴⁷.

La resonancia magnética intraoperatoria (iRMN) representa la solución natural para evaluar los cambios en la anatomía que ocurren durante la cirugía. Además permiten verificar la resección completa de los tumores⁴⁸ (*Figura 2*).

Figura 2.- RMN intra y postoperatoria donde se evidencia la remoción completa del AMS



La incorporación de resonancia magnética nuclear intraoperatoria (RMNi) completó la posibilidad del neurocirujano de ver más allá aún de lo que puede percibir a través del microscopio. Esto resulta de gran importancia quirúrgica principalmente en la cirugía de los gliomas cerebrales, cuando se quiere alcanzar los límites de una lesión y lograr su completa resección. La RMNi da la posibilidad de monitorear la localización del tumor, seguir su extensión aún hasta las áreas más profundas y estar seguros de haber alcanzado sus límites. Permite al neurocirujano salir del quirófano sabiendo que ha resecado todo el tumor que se podía resecar o que alcanzó la meta quirúrgica que se había propuesto, que preservó el tejido sano y que no tendrá grandes sorpresas al hacer la primer resonancia post operatoria de control.

Es muy fácil comprender la utilidad de la iRMN en la cirugía de los Gliomas Cerebrales. Es necesario reconocer que no es sencillo ni fácil disponer de un resonador dentro de un quirófano, no sólo en términos de costos financieros sino en los estrictos elementos que requiere su instalación (quirófanos dentro de una jaula de Faraday, un resonador de uso exclusivo para este tipo de cirugías, instrumental y material no metálicos, entrenamiento del personal, etc.). Sólo un esfuerzo considerable en investigación, inversión, y desarrollo permite hoy en día poder utilizar esta herramienta en el tratamiento de diferentes pacientes con patología cerebral.

Actualmente, en la Argentina hay un solo quirófano con iRMN y la suficiente experiencia en mas de 300 gliomas cerebrales operados. Está instalado en Buenos Aires, en el Servicio de Neurocirugía de la Clínica Adventista Belgrano.

PLANTEO DEL PROBLEMA

En el despertar de pacientes operados por una resección completa del AMS, es difícil determinar inmediatamente si la presencia de síntomas neurológicos postquirúrgicos (afasia, hemiparesia, entre otros síntomas) responde a un síndrome del AMS o si se ha lesionado el área accidentalmente.

OBJETIVOS

Generales

Contribuir al conocimiento sobre los síntomas que presentan los pacientes a quienes se les extirpa el área premotora del SNC y su reversión en el postoperatorio a 6 meses.

Específicos

- Agrupar los síntomas mas frecuentemente presentados y caracterizarlo en síndromes completos o incompletos.
- Observar el tiempo que tardaron en revertir los síntomas postoperatorios.
- Determinar si la Resonancia Magnética Intraoperatoria fue útil en la delimitación de los márgenes para la extirpación de los tumores en esta localización y en la preservación de las áreas adyacentes de tejido cerebral sano.

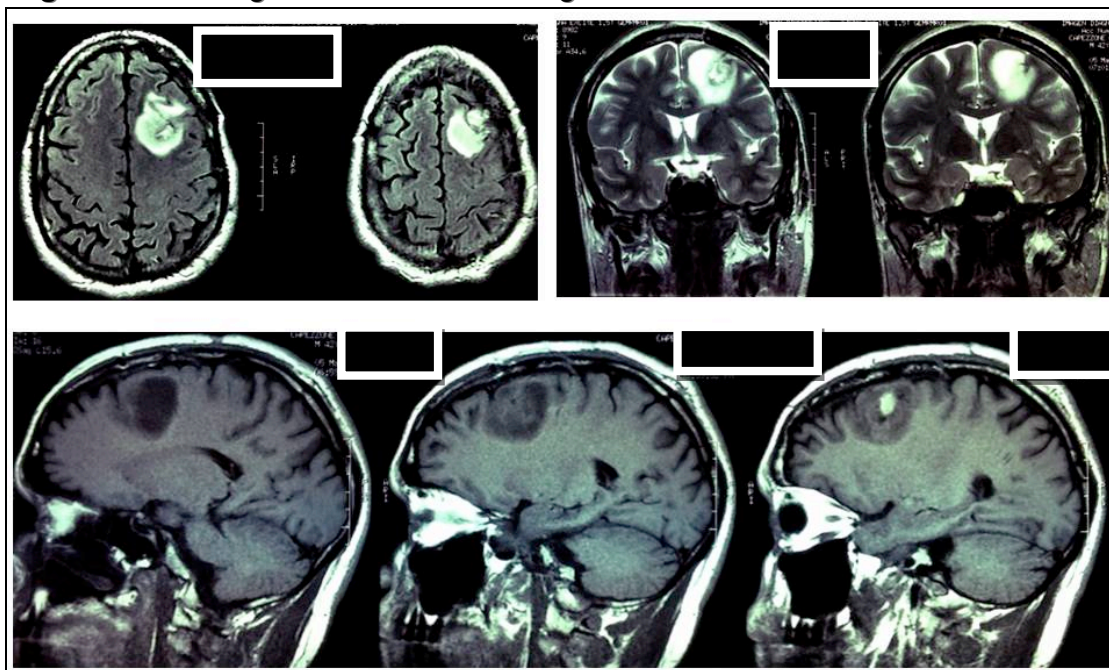
MATERIALES Y METODOS

Se realizó un estudio retrospectivo de tipo descriptivo.

Como fuente de datos se utilizó la base de historias clínicas del Servicio de Neurocirugía de la Clínica Adventista Belgrano de la ciudad de Buenos Aires, tratados en los últimos 8 años (2004 - 2011).

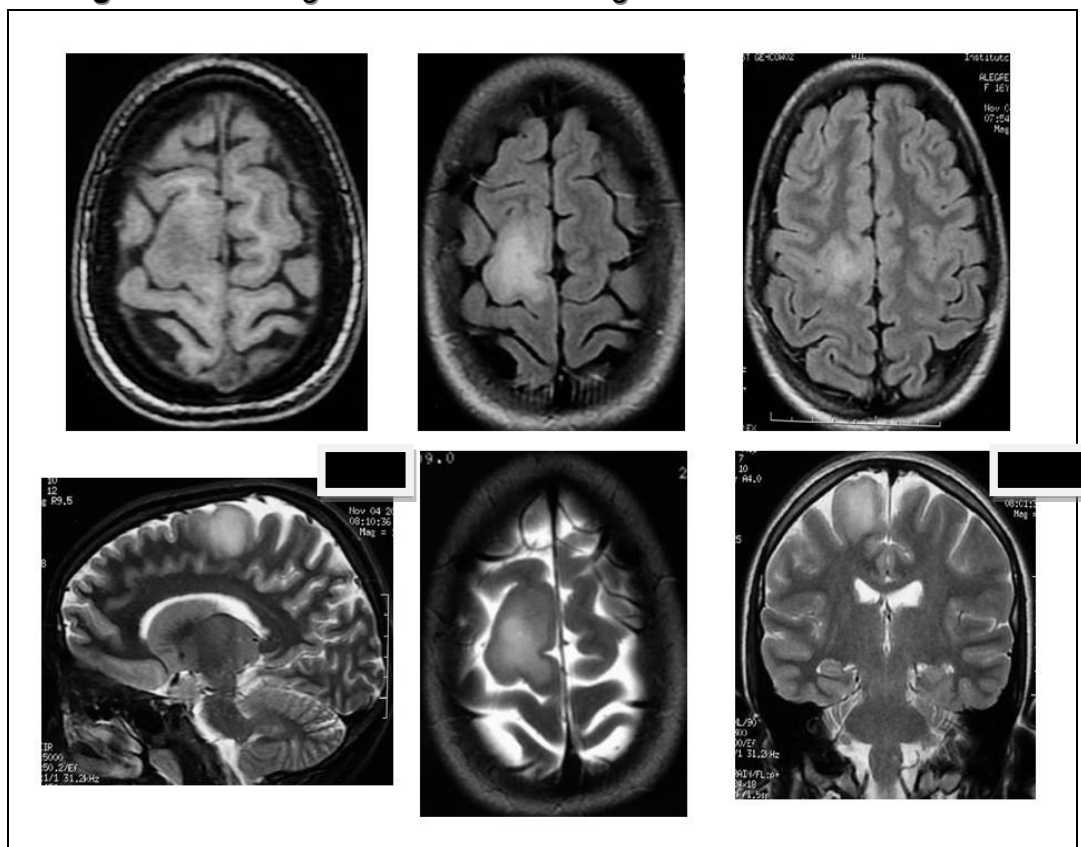
De un total de 183 pacientes se seleccionaron las historias clínicas de 13 pacientes de ambos sexos operados con iRMN por gliomas cerebrales localizados exclusivamente en el área premotora (según la interpretación anatómica de imágenes de RMN de alto campo magnético) (*Figuras 3 y 4*).

Figura 3.- Imágenes de RMN de glioma asentado en AMS



La filiación de los pacientes incluidos y su derecho a la confidencialidad fueron resguardados acorde con lo dispuesto por la ley Nacional N° 26.529. Además se contó con el consentimiento informado de cada paciente para efectuar la revisión requerida (*Anexo 1*). El jefe de servicio de Neurocirugía de la Clínica Adventista Belgrano extendió la autorización correspondiente para realizar el estudio (*Anexo 2*)

Figura 4.- Imágenes de RMN de glioma asentado en AMS



De las historias clínicas de los pacientes incluidos se seleccionaron los siguientes datos: - Edad y sexo

- Indicación quirúrgica
- Delimitación del área premotora (procedimiento con el cual se delimitaron los márgenes del área premotora para su resección)
- Síntomas pre y postoperatorios del paciente (hemiplejia, hemiparesia, acinesia, disfasia, mutismo, parálisis facial)
- Forma de presentación del Síndrome AMS (completo o incompleto)¹.
- Evolución clínica-neurológica del síndrome en el tiempo: a las 24hs, y a los 10, 30, 90, 120 y 240 días.

Los datos obtenidos se volcaron en un archivo de tipo Excel para su procesamiento estadístico. Para las variables cualitativas se calcularon frecuencias absolutas y relativas porcentuales. Las variables cuantitativas se resumieron mediante la medida de la mediana y del rango.

Dado el carácter descriptivo de este trabajo, los resultados se presentan a continuación en tablas y gráficos

¹ Síndrome AMS completo: cuando presenta hemiplejia contralateral, con o sin mutismo. Síndrome AMS incompleto: cuando presenta hemiparesia contralateral, con o sin vacilación del habla³⁹

DESARROLLO

1.- Resultados

La edad media de los 13 pacientes incluidos (9 hombres y 4 mujeres) fue de 54 años (rango: 4 - 77 años).

Histológicamente se comprobó que se resecaron 11 gliomas de bajo grado, 1 de alto grado y 1 meduloblastoma. La proporción de gliomas de bajo grado fue mayor en los hombres (9/9) que en las mujeres (2/4)

La sintomatología prequirúrgica de los pacientes operados se describe en la *Tabla 1*. El 77% de los pacientes (10/13) no presentaba déficit neurológico al momento de la cirugía.

Tabla 1.- Síntomas neurológicos prequirúrgicos de los pacientes incluidos

SINTOMAS	n (%)
Sin déficit neurológico	10 (77%)
Hemiparesia (1 con síntomas frontales -cambios de conducta-)	2 (15%)
Hemiplejía (acompañada de afasia)	1 (8%)
TOTAL PACIENTES	13 (100%)

La sintomatología postquirúrgica (ya reseçada el área premotora) y la resolución de los mismos se describen en la *Figura 1*. Dos pacientes se mostraron asintomáticos (15.4%), otros 5 pacientes mostraron más de un síntoma neurológico postquirúrgico. Los déficits de expresión (afasia, disfasia) y de hemiparesia se resolvieron dentro del mes postquirúrgico; sólo un caso demandó 3 meses.

Figura 1.- Síntomas neurológicos postquirúrgicos y tiempo de resolución
(16 síntomas evaluados en 11 pacientes)

	1 sem	2 sem	3sem	1m	...a 2m	a 3m	a 4m	a 5m	a 6m	a 7m
Asintomático										
Asintomático										
afasia de expresión	█									
Disfasia de expresión	█									
Disfasia de expresión	█									
Bradipsiquia	█									
Hemiparesia	█									
Hemiparesia	█									
Hemiparesia	█									
Hemiparesia	█									
Hemiparesia	█									
Hemiplejía	█									
Hemiplejía	█									
Hemiplejía	█									
Hemiplejía	█									
Hemiplejía	█									
mutismo akinético	█									
síndrome frontal con cambios de conducta	█									

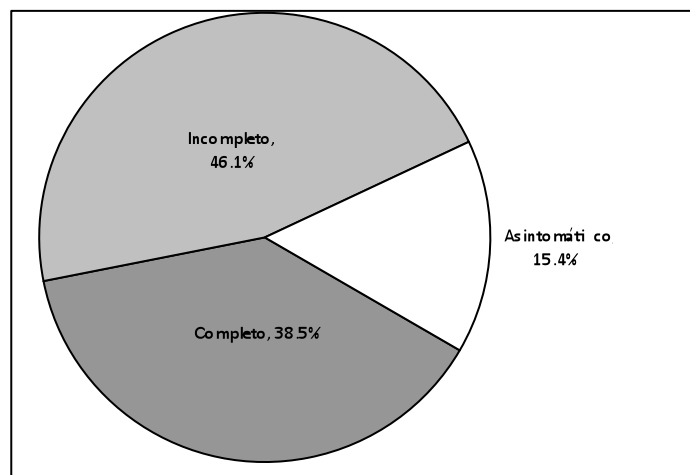
Considerando que todos los pacientes sufrieron la excisión del área premotora, se observó que el 38.5% de los pacientes (5/13) mostró síndrome de AMS completo (1 sólo caso de hemiplejía con mutismo/vacilación del habla) (*Figura 2*).

Los pacientes con síndrome AMS completo (n= 5/13) fueron 2 mujeres (32 y 68 años) y 3 varones (32, 59 y 63 años). 4/5 (80%) mejoraron su hemiplejía antes de los 6 meses, el otro a los 7 meses.

Los pacientes con síndrome AMS incompleto (n= 6/13) fueron 1 mujeres (22 años) y 5 hombres (4, 42, 52, 54 y 77 años); 5/6 resolvieron los síntomas posquirúrgicos antes del mes y 1/6 a los 3 meses.

2/13 (15.4%) pacientes se mostraron asintomáticos.

Figura 2.- Síndrome de área motora suplementaria



2.- Discusión

Los datos revelaron que el 7.1% de los tumores operados se asentaba en el área premotora (13/183); similar a lo encontrado en el estudio de *Russell y Kelly (2003)*, donde 7/27 (26%) de gliomas sometidos a una resección estereotáctica se localizaban en el mismo área⁴⁹.

En esta experiencia se comprobó que las mujeres afectadas eran más jóvenes que los hombres (mediana 9 años menos), pero con gliomas más agresivos (mayor proporción de gliomas de alto grado). *Hess, Broglio y Bondi (2004)*, en un estudio epidemiológico sobre la tendencia de la incidencia de gliomas en Estados Unidos en el período 1977-2000, revelaron una significativa interacción entre edad y sexo en pacientes con glioblastomas. En la combinación de 12 categorías histológicas también hallaron una relación estadísticamente significativa entre la edad y el género⁵⁰.

En nuestro trabajo, el 77% no presentaba déficits neurológicos en la evaluación preoperatoria. *Brell y cols (2003)* publicaron en su trabajo sobre tratamiento quirúrgico de 25

gliomas asentados en áreas elocuentes que sólo 1 (4%) presentó afectación bilateral del AMS antes de la cirugía⁵¹.

La literatura permite reconocer la presencia de elevadas tasas de focalidad neurológica en el postoperatorio precoz de resección de gliomas que involucran las áreas elocuentes (83% al 100%)^{52,53}. Nuestros datos se incluyeron en dicho rango, ya que 84.6% presentó sintomatología postoperatoria.

Se ha propuesto dividir al síndrome de AMS en completos (si había hemiplejía contralateral con o sin mutismo) e incompletos (si había hemiparesia contralateral o vacilación del habla). En nuestro estudio, el 38.5% (5/13) mostró síndrome AMS completo y 46.1% (6/13) incompleto. *Zetner y cols (1996)* describieron 28 pacientes con lesiones tumorales en el AMS; la resección de la misma fue completa en 43% de los casos e incompleta en 57%; 24 pacientes (85%) tuvieron severa hemiparesia con neglect contralateral⁵⁴.

Se ha referido también a una relación entre el grado de diferenciación de los gliomas y el síndrome del AMS, señalando una mayor incidencia en gliomas de bajo grado, debido a la resección completa de corteza funcional del AMS en estos pacientes. En nuestra experiencia, en los 11 gliomas de bajo

grado 4 (36.4%) evidenciaron un síndrome AMS completo y 7 (63.6%) incompleto.

La recuperación estaría basada en los mecanismos de plasticidad neuronal que facilitarían la transferencia de información de un AMS a la contralateral. El tiempo de recuperación en pacientes con este síndrome excepcionalmente supera el año postoperatorio; En nuestro estudio, excluyendo los dos pacientes que se mostraron asintomáticos, la recuperación de los restantes se produjo entre la semana y 5 meses postquirúrgicos; 1 sólo caso (meduloblastoma) demandó 7 meses para su recuperación. Sin embargo algunas experiencias revelan una demora de hasta 5 años.

CONCLUSIONES

El síndrome del AMS se presenta en pacientes sometidos a resección de lesiones localizadas en dicha región y está caracterizado por déficit motor contralateral, con mayor afectación de los movimientos voluntarios respecto a los automáticos y afasia transcortical motora.

Los movimientos automáticos suelen recuperarse antes que los voluntarios, demostrando el rol particular del AMS sobre las acciones motoras generadas internamente respecto a las guiadas por estímulos externos.

La característica particular de dicho síndrome es su carácter transitorio y con altas probabilidades de recuperación posterior con reversibilidad completa en un plazo generalmente inferior a 6 meses.

De los casos estudiados se vio una mayor incidencia de desarrollo incompleto del Síndrome del Área Motora Suplementaria, y la misma evidenció una recuperación más rápida y completa de los síntomas post-operatorios en el tiempo.

La Resonancia Magnética Intraoperatoria, resultó un método de gran utilidad y certeza para poder delimitar los márgenes del AMS, corroborar que no se hayan afectado estructuras adyacentes y asegurar la extirpación completa del tumor.

REFERENCIAS

- 1.- Chung GH, Hand YM, Jeong SH, Jack CR. Functional heterogeneity of the supplementary motor area. *AJNR* 2005; 26: 1819-23.
- 2.- Krainik A, Duffau H, Capelle L, Cornu P, Boch AL, Mangin JF, Le Bihan D, Marsault C, Chiras J, Lehericy S. Role of the healthy hemisphere in recovery after resection of the supplementary motor area. *Neurology* 2004; 62(8): 1323-1332.
- 3.- Krainik, Lehericy S, Duffau H, Vlaicu M, Poupon F, Capelle L, Cornu P, Cohen L, Boch AL, Mangin JF, Le Bihan D, Marsault C. Role of the supplementary motor area in motor deficit following medial frontal lobe surgery. *Neurology* 2001; 57: 71-878.
- 4.- Russell SM, Kelly PJ. Incidence and clinical evolution of postoperative deficits after volumetric stereotactic resection and glial neoplasms involving the supplementary motor area. *Neurosurgery* 2003; 52: 506-15.
- 5.- Lufkin R, Teresi L, Chiu L, Hanafee W. Technique for MR-guide needle placement *Am J Roentgenol* 1988; 151(1):193-6.
- 6.- Fontaine D, Capelle L, Duffau H. Somatotopy of the supplementary motor area: evidence from correlation of the extent of surgical resection with the clinical patterns of deficit. *Neurosurgery* 2002; 50: 297-303.
- 7.- Freund HJ, Hummelsheim H. Lesions of premotor cortex in man. *Brain* 1985; 108: 697-733.
- 8.- Halsband U, Ito N, Tanji J, Freund HJ. The role of premotor cortex and the supplementary motor area in the temporal control of movement in man. *Brain* 1993; 116: 243-266.
- 9.- Laplane D, Talairach J, Meininger V, Bancaud J, Orgogozo JM. Clinical consequences of corticectomies involving the supplementary motor area in man. *J Neurol Sci* 1977; 34: 301-314
- 10.- Rostomily RC, Berger MS, Ojemann GA, Lettich E. Postoperative deficits and functional recovery following removal of tumors involving the dominant hemisphere supplementary motor area. *J Neurosurg* 1991; 75: 62-68.
- 11.- Matsuzaka Y, Aizawa H, Tanji J. A motor area rostral to the supplementary motor area (presupplementary motor area) in the monkey: neuronal activity during a learned motor task. *J Neurophysiol* 1992;68:653-62.
- 12.- Laplane D, Talairach J, Meininger V, Bancaud J, Orgogozo JM. Clinical consequences of corticectomies involving the supplementary motor area in man. *J Neurol Sci* 1977; 34: 301-14
- 13.- Krainik A, Duffau H, Capelle L, Cornu P, Boch AL, Mangin JF, Le Bihan D, Marsault C, Chiras J, Lehericy S. Role of the healthy hemisphere in recovery after resection of the supplementary motor area. *Neurology* 2004; 62(8): 1323-1332.
14. Krainik, Lehericy S, Duffau H, Vlaicu M, Poupon F, Capelle L, Cornu P, Cohen L, Boch AL, Mangin JF, Le Bihan D, Marsault C. Role of the

supplementary motor area in motor deficit following medial frontal lobe surgery. *Neurology* 2001; 57: 71-878.

15.- Fontaine D, Capelle L, Durrau H. Somatotopy of the supplementary motor area: evidence from correlation of the extent of surgical resection with the clinical patterns of deficit. *J Neurosurg* 2002; 50:297-305.

16. Krainik, Lehericy S, Duffau H, Vlaicu M, Poupon F, Capelle L, Cornu P, Cohen L, Boch AL, Mangin JF, Le Bihan D, Marsault C. Role of the supplementary motor area in motor deficit following medial frontal lobe surgery. *Neurology* 2001; 57: 71-878.

17.- Freund HJ. Functional organization of the human supplementary motor area and dorsolateral premotor cortex. *Adv Neurol* 1996; 70: 263-269.

18.- Freund HJ. Hummelsheim H. Lesions of premotor cortex in man. *Brain* 1985; 108: 697-733.

19. Hanakawa T, Honda M, Sawamoto N, Okada T, Yonekura Y, Fukuyama H, Shibasaki H. The role of rostral Brodmann area 6 in mental-operation tasks: an integrative neuroimaging approach. *Cereb Cortex* 2002; 12: 1157-1170.

20.- Helmstaedter C, Gleissner U, Zentner J, Elger CE. Neuropsychological consequences of epilepsy surgery in frontal lobe epilepsy. *Neuropsychologia* 1998; 36: 681-689.

21.- Lim SH, Dinner DS, Pilay PK. Functional anatomy of the human supplementary sensorimotor area: results of extraoperative electrical stimulation. *Electroencephalogr* 1994; 91:179-93

22.- Luders HO. The supplementary sensorimotor area. An overview. *Adv Neurol*. 1996; 70: 1-16.

23.- Pai MC. Supplementary motor area aphasia: a case report. *Clin Neurol Neurosurg* 1999; 101: 29-32.

24.- Ziegler W, Kilian B, Deger K. The role of the left mesial frontal cortex in fluent speech: evidence from a case of left supplementary motor area hemorrhage. *Neuropsychologia* 1997; 35: 1197-1208.

25.- Alexander MP, Schmitt MA. The aphasia syndrome of stroke in the left anterior cerebral artery territory. *Arch Neurol* 1980; 37: 97-100.

26.- Berthier ML, Starkstein SE, Leiguarda R, Ruiz A, Mayberg HS, Wagner H, Price TR, Robinson RG. Transcortical aphasia. Importance of the nonspeech dominant hemisphere in language repetition. *Brain* 1991; 114: 1409-1427.

27.- Masdeu JC, Schoene WC, Funkenstein H. Aphasia following infarction of the left supplementary motor area: a clinicopathologic study. *Neurology* 1978 ; 28: 1220-1223.

28.- Ross ED, Harney JH, Lacoste-Utamsing C, Purdy PD. How the brain integrates affective and propositional language into a unified behavioral function. Hypothesis based on clinicoanatomic evidence. *Arch Neurol* 1981; 38: 745-748.

29.- Brinkman J, Porter R. Supplementary motor area of the monkey: activity of neurones during performance of a learned motor task. *J Physiol* 1978; 74: 313-316.

- 30.- Luppino G, Matelli M, Camarda R, Rizzolatti G. Corticocortical connections of area F3 (SMA-proper) and area F6 (pre-SMA) in the macaque monkey. *J Comp Neurol* 1993; 338: 114-140.
- 31.- Rizzolatti G, Fadiga L, Matelli M, Bettinardi V, Paulesu E, Perani D, Fazio F. Localization of grasp representations in humans by PET: 1. Observation versus execution. *Exp Brain Res* 1996; 111: 246-252.
- 32.- Tanji J, Okano K, Sato KC. Neuronal activity in cortical motor areas related to ipsilateral, contralateral, and bilateral digit movements of the monkey. *J Neurophysiol* 1988; 60: 325-343.
- 33.- Tanji J, Shima K. Role for supplementary motor area cells in planning several movements ahead. *Nature* 1994; 371: 413-416.
- 34.- Rogers BP, Carew JD, Meyerand ME. Hemispheric asymmetry in supplementary motor area connectivity during unilateral finger movements. *Neuroimage* 2004; 22: 855-859
- 35.- Duffau H, Capelle L, Denvil D, Gatignol P, Sichez N, Lopes M, Sichez JP, Van Effenterre R. The role of dominant premotor cortex in language: a study using intraoperative functional mapping in awake patients. *Neuroimage* 2003; 20: 1903-1914.
- 36.- Dick JP, Benecke R, Rothwell JC, Day BL, Marsden CD. Simple and complex movements in a patient with infarction of the right supplementary motor area. *Mov Disord* 1986; 1: 255-266.
- 37.- Rubens AB. Aphasia with infarction in the territory of the anterior cerebral artery. *Cortex* 1975; 11: 239-250
- 38.- Chang HJ, Burke A, Glass RM. Gliomas. *JAMA Patient page*. Disponible en: <http://jama.jamanetwork.com/article.aspx?articleid=185510> (Consultado el 17/11/2012)
- 39.- Franco-Hernández C, Martínez-Glez V, Rey JA. Biología molecular de los glioblastomas. *Neurocirugía (Astur)* 2007; 18(5): 373-82
- 40.- Berger MS, Deliganis AV, Dobbins J, Keles GE. The effect of extent of resection on recurrence in patients with low grade cerebral hemisphere gliomas. *Cancer* 1994;74:1784-1791.
- 41.- Quigley MR, Maroon JC. The relationship between survival and the extent of the resection in patients with supratentorial malignant gliomas. *Neurosurgery* 1991;29:385-388.
- 42.- Devaux BC, O'Fallon JR, Kelly PJ. Resection, biopsy, and survival in malignant glial neoplasms. A retrospective study of clinical parameters, therapy, and outcome. *J Neurosurg* 1993;78:767-775.
- 43.- Almeida AN, Tavares C, Tibano A, Sasaki S, Murata KN, Marino R Jr. Dexmedetomidine for awake craniotomy without laryngeal mask. *Arq Neuropsiquiatr* 2005;63:748-750.
- 44.- Brainer-Lima PT, Brainer-Lima AM, Brandt CT, Carneiro GS, Azevedo HC. Intraoperative mapping of motor areas during brain tumor surgery: electrical stimulation patterns. *Arq Neuropsiquiatr* 2005; 63: 55-60.

- 45.- Duffau H, Moritz-Gasser S, Gatignol P. Functional outcome after language mapping for insular World Health Organization Grade II gliomas in the dominant hemisphere: experience with 24 patients. *Neurosurg Focus* 2009; 27:E7.
- 46.- Willems PW, van der Sprenkel JW, Tulleken CA, Viergever MA, Taphoorn MJ. Neuronavigation and surgery of intracerebral tumours. *J Neurol* 2006; 253:1123-1136
- 47.- Wadley J, Dorward N, Kitchen N, Thomas D. Pre-operative planning and intra-operative guidance in modern neurosurgery: a review of 300 cases. *Ann R Coll Surg Engl* 1999;81: 217-225.
- 48.- Reinges MH, Nguyen HH, Krings T, Hutter BO, Rohde V, Gilsbach JM. Course of brain shift during microsurgical resection of supratentorial cerebral lesions: limits of conventional neuronavigation. *Acta Neurochir (Wien)* 2004;146: 369-377
- 49.- Russell SM, Kelly PJ. Incidence and clinical evolution of postoperative deficits after volumetric stereotactic resection and glial neoplasms involving the supplementary motor area. *Neurosurgery* 2003; 52: 506-16.
- 50.- Hess KR, Broglio KR, Bondy ML. Adult glioma incidence trends in the United States, 1977–2000. *Cancer* 2004; 101(10): 2293-2299.
- 51.- Brell M, Conesa G, Acebes JJ. Estimulación cortical intraoperatoria en el tratamiento quirúrgico de los gliomas de bajo grado situados en áreas elocuentes. *Neurocirugía* 2003; 14: 491-503.
- 52.- Duffau H, Gatignol P, Mandonnet E, Capelle L, Taillandier L. Intraoperative subcortical stimulation mapping of language pathways in a consecutive series of 115 patients with Grade II glioma in left dominant hemisphere. *J Neurosurg* 2008; 109: 461-471.
- 53.- Sawaya R, Hammond M, Schoppa D, Hess KR, Wu SZ, Shi WM, Wildrick C. Neurosurgical outcomes in a modern series of 400 craniotomies for treatment of parenchymal tumors. *Neurosurgery* 1998; 42: 1044-1056.
- 54.- Zentner J, Hufnagel A, Pechstein U. Functional results after resective procedures involving the supplementary motor area. *J Neurosurg* 1996; 85: 542-9.

ANEXOS

ANEXO 1

Modelo de consentimiento informado

Acepto voluntariamente que mis datos clínicos sean consultados y estudiados para el respectivo trabajo final de carrera *“síndrome clínico por remoción del Área Motora Suplementaria en pacientes con gliomas Cerebrales”* del alumno de la carrera de Medicina de la U.A.I., Herrera Roberto Federico con DNI 34.265.968 conservando el anonimato de mis datos personales. Presto libremente mi conformidad para participar en el proyecto.

Nombre y Apellido:

Firma:

Fecha:

Yo, Roberto Federico Herrera, DNI 34.265.968, me comprometo a respetar la **Ley 26.529** de Derechos del Paciente y conservando el anonimato de los pacientes.

Firma:

Fecha:

ANEXO 2



UNIVERSIDAD ABIERTA INTERAMERICANA
Facultad de Medicina
Carrera de Medicina

Rosario, 03/07/2012

Servicio de Neurocirugía REMAIN (Resonancia magnética
intraoperatoria en Neurocirugía)

Director médico y jefe del servicio

Dr. Roberto R. Herrera

De mi mayor consideración:

Por intermedio de la presente, solicito su autorización para asistir al Servicio de Neurocirugía REMAIN de la Clínica Adventista Belgrano ubicada en calle Estomba 1710 en la ciudad de Buenos Aires, en carácter de poder llevar a cabo mi Tesis final de Grado bajo la supervisión de la Dra. Guadalupe Bruera, Coordinadora del Laboratorio de Habilidades Carrera de Medicina Universidad Abierta Interamericana sede Rosario, quien será mi Tutora en este Trabajo de investigación.

Este trabajo consistirá en evaluar: "*Síndrome clínico por remoción del Área Motora Suplementaria en pacientes con gliomas cerebrales*".

Sr. Roberto Federico Herrera
DNI: 34.265.968

Acuse de recibo por el Comité:

Firma

Aclaración

Fecha