

**UNIVERSIDAD ABIERTA INTERAMERICANA**

**SEDE REGIONAL ROSARIO**

**FACULTAD DE MEDICINA Y CIENCIAS DE LA SALUD**

**TÍTULO:** *“Exploración de reflejo rojo pupilar en niños menores de 7 años en consultorio pediátrico de la comunidad de San Vicente, durante los meses de mayo a julio del año 2014”*

**AUTOR:** Franco Giovannini

**DNI:** 34.526.022

**TUTOR:** Dr. Prof. Alejo Vercesi

**COTUTOR:** Dr. Jesús Perusia

**e-Mail:** francogiovannini\_18@hotmail.com

**2014**

A mis padres...

## Índice

---

1. Agradecimientos .....	2
2. Índice .....	3
3. Resumen .....	4
4. Introducción .....	6
5. Marco Teórico.....	8
6. Problema .....	24
7. Objetivos.....	25
8. Objetivo general.....	25
9. Objetivos específicos.....	25
10. Materiales y métodos.....	26
11. Resultados.....	27
12. Discusión .....	33
13. Conclusión .....	35
14. Anexo 1 .....	36
15. Bibliografía.....	37

## **Resumen**

---

**Introducción:** Las alteraciones visuales no detectadas en la infancia son frecuentes, sobre todo en niños en edades preescolares y escolares. La falta de diagnóstico temprano de estas patologías conlleva a que se desarrollen afecciones oculares irreversibles. Es importante que el personal de salud participe en la detección temprana de estas alteraciones. Según la OMS por cada millón de personas, 6.000 presentan ceguera de causas prevenibles y de éstos 200 son niños.

**Objetivo:** Detectar alteraciones de los medios transparentes del ojo en niños menores de 7 años que consultaron al servicio de pediatría de la U.O.M. (Unión Obrera Metalúrgica) en la comunidad de San Vicente.

**Materiales y métodos:** Se realizó un estudio observacional, de corte transversal tomando como población a los niños menores de 7 años de la comunidad de San Vicente. La muestra que se utilizó fueron 103 niños que consultaron al servicio de pediatría de la U.O.M durante los meses de mayo a julio del año 2014. El examen oftalmológico se llevó a cabo con un oftalmoscopio directo. En el mismo se realizó el reflejo rojo pupilar en cada ojo, el test de Hirschberg y se indagó acerca de controles oftalmológicos previos.

**Resultados:** Se examinaron 103 pacientes pediátricos menores de 7 años de edad. Del total de niños examinados, un menor de 1 año de edad, mostró un reflejo rojo pupilar alterado en su ojo izquierdo. El resto de los niños mostraron un reflejo rojo pupilar normal. El test de Hirschberg fue normal en la totalidad de los pacientes. Del total de niños observados, el 31% (32) tenían un control

oftalmológico previo y el 69% (71) nunca habían sido controlados por un oftalmólogo.

**Conclusión:** Del total de examinados (n=103), se detectó un paciente (0.97%) menor de un año de edad con alteración del reflejo rojo pupilar en el ojo izquierdo; el resto de los niños examinados presentaron reflejo rojo normal en ambos ojos. Ningún paciente examinado presentó alteraciones en el Test de alineación ocular de Hirschberg. Del total de niños observados, el 31% (32) tenían un control oftalmológico previo y el 69% (71) nunca habían sido controlados por un oftalmólogo. Se considera necesario concientizar a los médicos y al personal de salud acerca de la importancia de realizar controles oftalmológicos desde edades tempranas para evitar el desarrollo de ambliopía.

**Palabras claves:** Reflejo rojo pupilar, test de Hirschberg, desarrollo visual.

## **Introducción**

---

Las alteraciones visuales no detectadas en la infancia son frecuentes, sobre todo en niños en edad preescolar y escolar. La falta de diagnóstico temprano de estas patologías conlleva a afecciones oculares irreversibles luego de los siete años de edad. Es bien conocido que el déficit de la visión tiene múltiples efectos en todo aspecto de la vida de una persona, sobre todo el aprendizaje; y ciertas patologías como el retinoblastoma no solo pueden comprometer la integridad del globo ocular, sino también la vida del paciente. Por esta razón es importante que el personal de salud en atención primaria (enfermeros, médicos generales, médicos familiares), pediatras y oftalmólogos particulares participen en la generación de programas de detección temprana de alteraciones visuales en niños preescolares y escolares.

Desde el punto de vista estadístico la OMS reporta que por cada millón de personas de la población general 6.000 presentan ceguera de causas prevenibles y de éstos 200 son niños. Concluye que sólo el 10% de todas las cegueras son por causas irreversibles.<sup>(1)</sup>

La *Academia Americana de pediatría* así como la de *Oftalmopediatría*, recomiendan un esquema de tamizaje que permita detectar en un momento oportuno las alteraciones capaces de interrumpir el proceso normal de desarrollo visual del individuo. Es por eso que recomienda realizar a todo recién nacido la prueba del reflejo rojo pupilar. Esta consiste en la iluminación de la pupila, en un ámbito con tenue iluminación, con el haz de luz del oftalmoscopio directo para observar el reflejo que nos devuelve el ojo a través

de la misma. Si éste es rojo se puede asegurar la transparencia de los medios refringentes oculares (córnea, cristalino y vítreo).<sup>(2)</sup>

En ausencia o alteración del reflejo rojo se pueden suponer las siguientes causas: retinoblastoma, catarata, enfermedad de Coats, toxoplasmosis, toxocariasis, persistencia de vítreo primario hiperplásico, desprendimiento de retina, entre los más frecuentes.<sup>(3)</sup>

Este trabajo se realiza con la finalidad de detectar de modo temprano patologías oculares de la infancia que se encuentren sin diagnóstico hasta el momento para poder comenzar así un tratamiento oportuno con un oftalmólogo experimentado.

También se intenta concientizar a la población médica de la necesidad que tiene este Screening de fácil realización, para evitar discapacidades permanentes en niños y el deterioro socio-laboral que esto significa.

En Fortaleza, Brasil en los meses de marzo-abril del 2011 se realizó un estudio de similares características en 190 niños en una maternidad pública, de los cuales 187 presentaron un Reflejo Rojo normal y tres mostraron una disminución en el mismo, sospechándose patología intraocular. Los mismos fueron derivados a oftalmología para obtener un diagnóstico etiológico y comenzar con el tratamiento pertinente.<sup>(4)</sup>

Un estudio español realizado por una oftalmóloga del *Hospital Carlos Haya* de Málaga llegó a las siguientes conclusiones: la incidencia de cataratas congénitas es de 3 cada 10.000 nacidos vivos; retinoblastoma 1 de cada 20.000 nacidos vivos. La frecuencia de la mayoría de estas enfermedades es más o menos estable en el tiempo.<sup>(5)</sup>

## **Marco teórico**

---

### *AMBLIOPÍA*

La ambliopía es la reducción de la agudeza visual que se produce como resultado de la interrupción del desarrollo visual normal durante el período sensitivo (primeros 7 años de vida).

Si el problema se identifica durante este período es potencialmente reversible; de lo contrario la pérdida visual será permanente.

Si bien en la mayoría de los casos es unilateral, bajo ciertas circunstancias puede ser bilateral. Se identifican distintas etiologías que la producen:

#### 1. Unilateral

- a. Deprivación de la forma (catarata, leucoma, ptosis unilateral)
- b. Estrabismo (con preferencia de fijación de un ojo)
- c. Anisometropía.

#### 2. Bilateral

- a. Ametropías (hipermetropía, astigmatismo alto)
- b. Deprivación de la forma (cataratas y leucomas bilaterales)

La ambliopía es la causa más común de pérdida visual en los niños; su prevalencia se estima entre el 0.5 y 3.5% de los niños preescolares y es la causa más frecuente de disminución de la agudeza visual monocular en adultos.



Es fundamental verificar la presencia del reflejo rojo en lactantes. La ausencia o disminución de la intensidad del mismo, uni o bilateral, puede ser un signo correspondiente a múltiples patologías. El **test de Brückner** es la verificación de la simetría del reflejo rojo con el oftalmoscopio directo. Otro test de gran utilidad a realizar con la linterna es el **test de Hirschberg**, que es la observación de la ubicación del reflejo de la luz en la cornea (reflejo de Purkinje), en relación con la pupila. Su alteración luego de los 3 a 4 meses de vida se considera patológica.<sup>(6)</sup>

## *EVALUACIÓN DEL PACIENTE*

### **TÉCNICA DE REALIZACIÓN DEL REFLEJO ROJO PUPILAR**

- Paciente sentado o acostado con ambos ojos abiertos y el examinador de pie. La luz de la habitación debe ser tenue o estar apagada.
- Verificar la carga del oftalmoscopio dirigiendo el haz de luz al dorso de la mano.
- El paciente debe dirigir la vista de ambos ojos hacia un punto fijo distante y al frente.
- Tomar el oftalmoscopio con la mano diestra, en forma vertical, abarcando el mango con toda la mano y manteniendo el índice sobre el disco de cambio de lentes correctoras.
- Seleccionar la abertura de haz grande y situar la rueda de enfoque en el número cero "0". Lo colocamos de tal manera que el borde superior toque nuestra ceja, con la luz dirigida hacia el paciente.
- Viendo a través del oftalmoscopio a unos 40cm del paciente, valoramos el reflejo rojo de ambos ojos.

## TIPOS DE REFLEJOS ROJOS

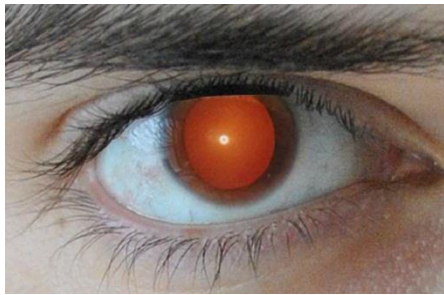


Fig. 1. Reflejo rojo Normal

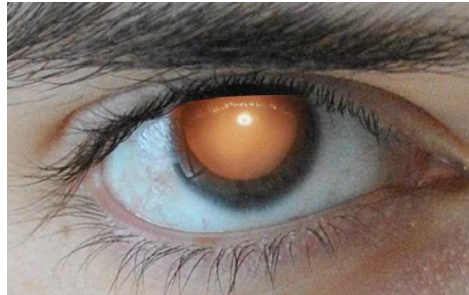


Fig. 2. Reflejo rojo disminuido

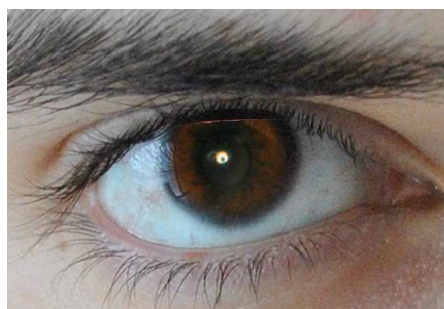

Fig. 3. Reflejo rojo ausente

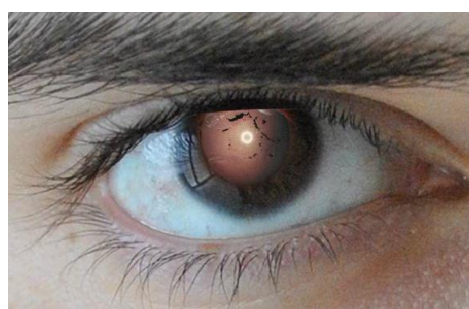


Fig. 4. Opacidades parciales

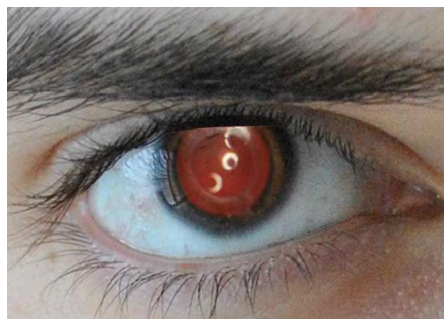

Fig. 5. Pseudofáquico (lente intraocular)

## *DETECCIÓN PRECOZ DE ESTRABISMO*

Durante los 4 primeros meses puede presentarse un estrabismo transitorio por inmadurez de la visión binocular. Deben considerarse anormales los defectos de alineación a partir de entonces o cualquier estrabismo fijo o que se acompañe de otras alteraciones oculares (nistagmo, leucocoria, fotofobia) independientemente de la edad.

En los lactantes es frecuente el pseudoestrabismo. Consiste en la falsa sensación de que el niño abduce un ojo (esotropía). Se debe al hipertelorismo o amplio epicanto y puente nasal chato, típicos de los lactantes. El reflejo luminoso corneal está centrado en la pupila y es simétrico, y el test de cubrir y descubrir no detecta forias.<sup>(7)</sup>

Cuando los ojos están perfectamente alineados decimos que existe ortoforia. Una foria es la tendencia latente de los ojos a desviarse del alineamiento perfecto. La mayoría de las personas tienen una pequeña foria. Una foria no controlada produciría diplopia o visión doble. Para evitarla, el cerebro tiene la capacidad de la fusión, que le permite utilizar los dos ojos al mismo tiempo y obtener una sola imagen tridimensional con sensación de profundidad y relieve, gracias a las diferencias entre la visión de sus dos ojos. La fusión mantiene latente la foria mediante el control de la alineación de los ojos, gracias a los músculos oculares. Cualquier factor que interfiera con la fusión pondrá de manifiesto la foria.

Las forias se clasifican anteponiendo los prefijos eso, exo, hiper e hipo, según que la desviación sea hacia dentro, hacia fuera, hacia arriba o hacia abajo, respectivamente.

Las tropías son desviaciones oculares manifiestas que no pueden ser controladas. Se clasifican de la misma manera que las forias. <sup>(7)</sup>

Se debe explorar la alineación de los ejes visuales en cada control hasta los 6 años mediante los tests:

**Test de Hirschberg:** Consiste en la observación del reflejo luminoso corneal procedente de una luz situada a unos 40 cm del ojo (Fig. 6). Detecta tropías o estrabismo fijo. En el ojo estrábico los reflejos no serán simétricos ni centrados, mientras que sí lo serán en el normal. Puede resultar imposible de realizar en lactantes poco colaboradores.

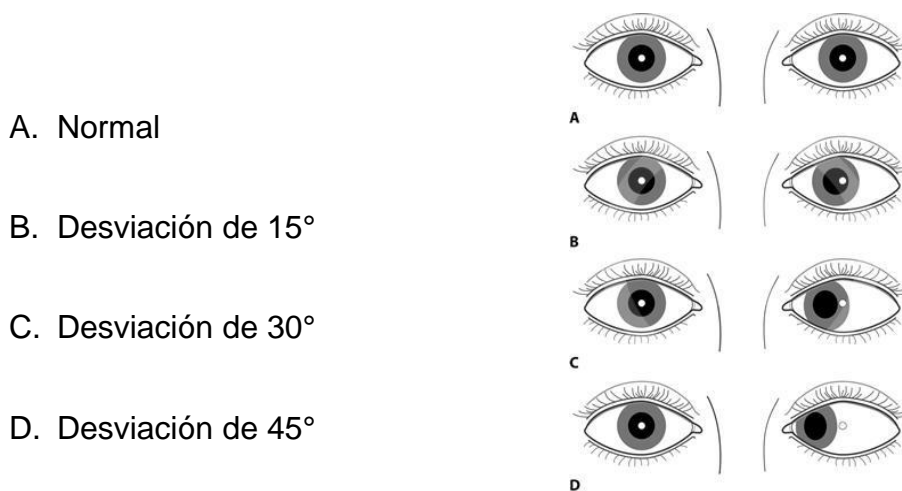


Fig 6. Test de Hirschberg

**Test del ojo cubierto - descubierto (Cover Test):** El niño fija su mirada en un objeto situado a unos 40 cm. Tapamos un ojo con la mano y observamos el otro. Si éste cambia de posición para enfocar el objeto, el test es positivo (indica estrabismo). Si al destapar el ojo éste se mueve para enfocar, el test es positivo para este ojo. Esta prueba puede ser difícil de realizar por debajo de los 2 - 3 años. Detecta forias o estrabismo latente u oculto como en el caso de la existencia de una hipermetropía. <sup>(8)</sup>

## LEUCOCORIA

Palabra que se deriva del griego (*leuko*: blanco y *coria*: pupila) y que literalmente quiere decir “pupila blanca”. Este término es utilizado en pacientes en los cuales se observa una masa blanquecina detrás de la pupila, o en los que a la exploración oftalmoscópica no se observa el reflejo rojo de fondo normal y en su lugar se observa un reflejo blanquecino.

La leucocoria puede atribuirse a diversas causas (Tabla 1). Algunas de las cuales no son de gravedad y en general presentan pronóstico favorable, y algunas otras cuyo desconocimiento puede poner en riesgo la vista o incluso la vida del paciente.

La Pupila Normal (Fig. 7) es un orificio de color negro a simple vista, la cual está delimitada por el borde interno del iris (estructura que define el color del ojo). En ocasiones al tomar fotografías con flash aparece un reflejo rojo en la pupila (Fig. 8), el cual debe tenerse en cuenta que es totalmente normal. El mismo se corresponde con el reflejo luminoso de los vasos retinianos y nos proporciona una información de la salud de los medios transparentes del ojo, descartando prácticamente los problemas de la córnea, humor acuoso, cristalino y vítreo.

La presencia de leucocoria siempre es patológica. Es muy importante, dado que la inmensa mayoría de los pacientes son pediátricos, mantener una excelente comunicación con los padres del paciente, hacerles conciencia de la potencial gravedad del problema y de la rapidez con la que se tiene que hacer la evaluación, los estudios requeridos, y el tratamiento (si es que es requerido). Asimismo, es importante educar a los pediatras en la adecuada exploración de

estos pacientes y su rápida referencia al oftalmólogo, dado que ellos pueden ser los primeros en detectar el problema.

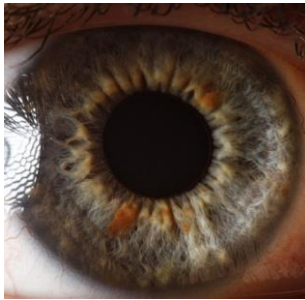


Fig. 7. Pupila normal

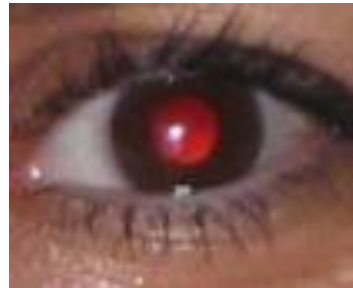

Fig. 8. Reflejo rojo normal

En todo niño en el cual se detecte una pupila blanca (Fig. 9) o una alteración del reflejo rojo normal (Fig. 2-3-4), ha de realizarse una exploración médica oftalmológica especializada puesto que no se trata de una condición normal y debe instaurarse tratamiento precoz para evitar discapacidades a futuro. <sup>(9)</sup>

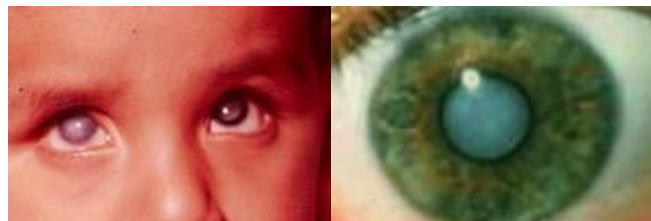


Fig. 9. Pupila blanca o leucocoria

Tabla N°1: Diagnósticos diferenciales de Leucocoria

CAUSAS MAS FRECUENTES	CAUSAS MENOS FRECUENTES
Cataratas	Enfermedad de Norrie
Retinoblastoma	Displasia retiniana autosómico recesiva
Persistencia de vítreo primario hiperplásico	Vitreorretinopatía exudativa familiar
Retinopatía del prematuro	Coloboma coriorretiniano
Enfermedad de Coats	Mielinización de las fibras nerviosas
Desprendimiento de retina	Anomalía de Morning Glory
Uveítis posterior	Hamartoma astrocítico
Hemorragia vítrea	Hemangioma capilar retiniano
Toxocariasis, Toxoplasmosis	Meduloepitelioma

LOS DIAGNÓSTICOS DIFERENCIALES DE LEUCOCORIA SON:

- **CATARATAS**

Es la causa más frecuente de leucocoria (Fig. 10), y puede ser congénita o adquirida. En estos casos, la opacidad se encuentra a nivel del cristalino, y puede adoptar diversas formas con distintos grados de opacidad. Puede estar asociada a diversas enfermedades, incluyendo infección intrauterina (ej. Rubéola), enfermedad metabólica (ej. Galactosemia), enfermedad renal, o alteraciones de tejido conectivo, entre otras. Cabe mencionar que la catarata puede también asociarse a desprendimiento de retina o tumores intraoculares.

El manejo de esta patología se hace mediante la extracción quirúrgica de la catarata mediante facoemulsificación, seguido de colocación de una lente intraocular.

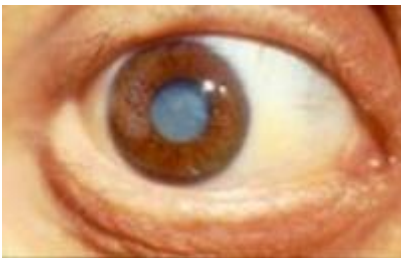


Fig. 10. Catarata en Síndrome de Down

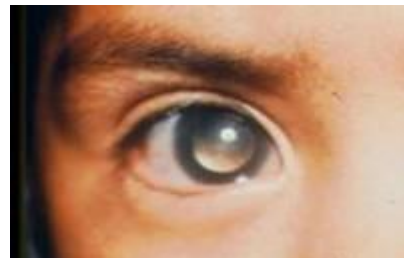

Fig. 11. Retinoblastoma

- **RETINOBLASTOMA**

Es el tumor maligno intraocular más frecuente en la infancia, y es la causa más grave de leucocoria (Fig. 11), por lo que debe ser identificada y tratada lo antes posible. En cuanto a su frecuencia es de importancia mencionar que es el tercer tipo de neoplasia más común que afecta a los infantes.

Los pacientes se presentan con leucocoria, aunque también pueden presentarse (en menor frecuencia) con estrabismo, ojo rojo, pseudohipopión, inflamación, o proptosis. Usualmente se presenta antes de los cinco años de edad y puede ser hereditario o esporádico, unilateral o bilateral. Si el tumor se origina en polo posterior, la leucocoria aparece antes que si el tumor se origina en la periferia. Existen pacientes en los que el tumor es fácilmente visible al momento de la exploración del fondo de ojo bajo dilatación farmacológica y el diagnóstico es bastante claro desde el principio. Existen otros pacientes en los que el tumor no es visible por la presencia de opacidad vítrea, hemorragia vítrea, desprendimiento de retina o inflamación, en cuyo caso se debe recurrir a estudios de gabinete, principalmente ultrasonido modo B y tomografía axial computada, buscando la presencia de calcificaciones, que son casi patognomónicas.

El manejo de estos pacientes depende de la extensión del tumor. Si éste es pequeño puede tratarse con medidas locales como fotocoagulación o crioterapia. A medida que aumenta el tamaño y la extensión del tumor se debe ir recurriendo a otras modalidades terapéuticas como la quimioterapia, radioterapia y/o enucleación ocular. El manejo siempre debe hacerse en conjunto con un especialista de Oncología.

El retinoblastoma no tratado siempre es fatal; el diagnóstico precoz y el tratamiento adecuado son necesarios para salvar la vida y preservar la función visual.<sup>(10)</sup>



- **PERSISTENCIA DE VÍTREO PRIMARIO HIPERPLÁSICO**

Es una alteración congénita en la cual el vítreo primario no involuciona como es debido. Por lo tanto el tejido mesenquimatoso vascular que lo constituye forma una masa blanquecina por detrás del cristalino (Fig. 12), produciendo así la leucocoria. Esta membrana puede invadir la cápsula del cristalino causando edema cristaliniano y glaucoma agudo. A pesar de la presencia de esta masa retrocristaliniana, la retina de estos pacientes es normal.

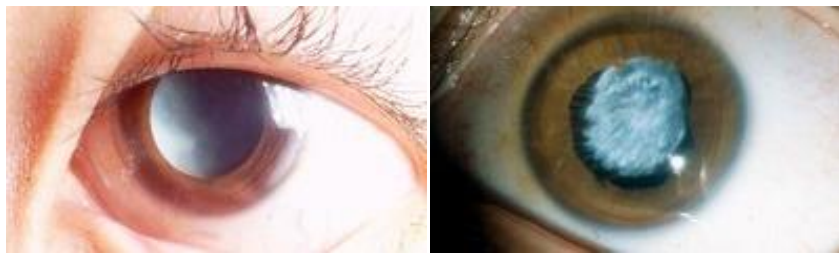

Fig. 12. Persistencia de vítreo primario hiperplásico

La PVF se clasifica en una forma anterior, posterior o mixta (más frecuente) según donde se encuentre localizada la afectación ocular. Esta distribución tiene una implicación pronóstica ya que son los pacientes con la forma anterior pura los que, tras el oportuno tratamiento quirúrgico, están en condiciones de alcanzar cierto grado de función visual.

Ante un paciente con opacidad de medios y sospecha de PVF la ecografía puede ayudar a determinar la presencia de enfermedad cuando no es posible hacerlo mediante oftalmoscopia.

En cuanto a su tratamiento hoy en día existen controversias sobre que pacientes son candidatos a la cirugía, ya que, a pesar de los avances en el conocimiento de la enfermedad y la notable mejora que ha sufrido el instrumental quirúrgico, los resultados visuales siguen siendo bastante insatisfactorios.

- **RETINOPATÍA DEL PREMATURO**

Vasculopatía que se presenta habitualmente en pacientes con antecedente de parto prematuro, que pesaron menos de 1,500 gr al nacimiento. La leucocoria se presenta en pacientes con retinopatía del prematuro grado V (fig. 13), en los cuales se forma una membrana retrocristaliniana, con la presencia de desprendimiento de retina. El hecho de que el padecimiento es usualmente simétrico y bilateral, acompañado de los antecedentes ayuda a llegar al diagnóstico. Dado que la evaluación del polo posterior en casos avanzados de retinopatía del prematuro no es posible, el uso de ultrasonido modo B es de mucha utilidad.

Actualmente la mayor proporción de alumnos de escuelas para discapacitados visuales está conformada por niños afectados por esta patología. <sup>(11)</sup>

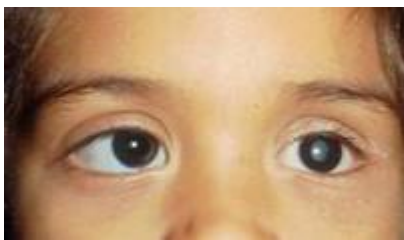

Fig. 13. Retinopatía del prematuro

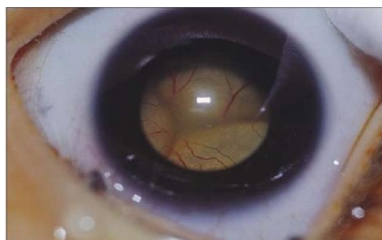

Fig. 14. Enfermedad de Coats

- **ENFERMEDAD DE COATS**

La enfermedad de Coats (fig. 14) es un problema que se observa principalmente en pacientes de sexo masculino, y que se caracteriza por la presencia de telangiectasias en la retina. La retina se observa de un color gris-amarillento, con presencia de exudados lipídicos y cristales de colesterol. Esto ocurre debido a que los vasos sanguíneos son defectuosos, y permiten la exudación de lípidos y proteínas que se acumulan en la retina y el espacio

subretiniano, pudiendo presentarse como consecuencia de esto un desprendimiento de retina seroso. Dado que el cuadro clínico puede simular un retinoblastoma es necesario realizar ultrasonido modo B o tomografía axial computada, buscando la presencia de calcificaciones que son casi patognomónicas de retinoblastoma.

- **DESPRENDIMIENTO DE RETINA**

El desprendimiento de retina puede causar ausencia de reflejo rojo, y puede deberse a diversas causas. Puede presentarse en pacientes sanos (por ejemplo después de un trauma), o asociado a síndromes como el de Stickler, Ehlers Danlos, o en casos de incontinentia pigmenti (fig. 15). El diagnóstico se hace mediante la exploración del fondo de ojo bajo dilatación farmacológica.

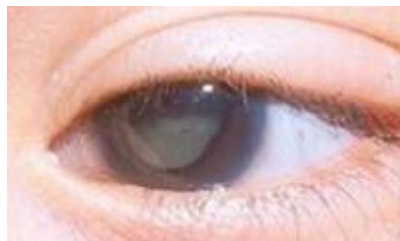

Fig. 15. Incontinentia pigmenti

- **UVEÍTIS POSTERIOR**

La presencia de un proceso inflamatorio en el humor vítreo puede presentarse como leucocoria. La causa más frecuente es la Toxoplasmosis. Por otro lado, un retinoblastoma avanzado puede presentarse simulando un proceso uveítico (síndrome enmascarado).

- **TOXOPLASMOSIS**

La toxoplasmosis es una infección por el parásito *Toxoplasma Gondii*, que causa cicatrices coriorretinianas blanquecinas con pigmento, y que al momento de observar el reflejo del fondo de ojo, puede volverlo blanquecino. La triada clásica de toxoplasmosis congénita comprende coriorretinitis, calcificaciones cerebrales e hidrocefalia. El diagnóstico se realiza clínicamente observando las lesiones características, aunque las pruebas de ELISA (IFI, HAI) para detectar anticuerpos pueden ser de utilidad.<sup>(10-11)</sup>

- **HEMORRAGIA VÍTREA**

La presencia de hemorragia en la cámara vítrea puede presentarse también como leucocoria. La hemorragia puede deberse a diversas causas, siendo la más frecuente un traumatismo contuso al ojo afectado. Existen otras causas, como trauma al momento del parto, enfermedad de Coats, o persistencia de arteria hialoidea, entre otras. El uso de ultrasonido modo B y/o tomografía axial computada son de gran ayuda para descartar alguna otra patología.

- **TOXOCARIASIS**

La toxocariasis es una alteración retiniana/coroidea causada por la larva de *Toxocara canis*, que generalmente produce un granuloma solitario, usualmente a nivel macular (aunque también puede presentarse como inflamación vítrea aguda diseminada). El granuloma presenta un centro blanco que puede aparecer brillante a la exploración, velos grisáceos en el vítreo, así como una cicatriz retiniana que marca el avance de la larva. Puede haber también

tracción de la retina y los vasos sanguíneos hacia el granuloma. El diagnóstico es principalmente clínico, aunque pueden ser de ayuda las pruebas de ELISA (enzimo inmuno ensayo) para detectar anticuerpos anti-Toxocara.

## CAUSAS POCO FRECUENTES DE LEUCOCORIA

- **ENFERMEDAD DE NORRIE**

Esta enfermedad consiste en una displasia bilateral de la retina, con herencia recesiva ligada al cromosoma X. Se encuentra en pacientes masculinos que presentan ceguera desde el nacimiento. Los ojos evolucionan de la displasia retiniana a desprendimiento de retina total y pthisis bulbi. Se asocia a hipoacusia de inicio tardío, retraso mental y microcefalia.

- **DISPLASIA RETINIANA AUTOSÓMICO RECESIVA**

Se caracteriza por la presencia de distrofia de retina y pliegues retinianos, asociados a anomalías sistémicas como agenesia cerebral, hidrocefalia, malformación cerebelar o labio y paladar hendido.

- **VITREORRETINIOPATÍA EXUDATIVA FAMILIAR**

Es una enfermedad de la microvasculatura retiniana. Presenta hemorragia vítrea recurrente, desplazamiento de la mácula, desprendimiento de retina localizado, neovascularización retiniana, y puede evolucionar a pthisis bulbi.

- **COLOBOMA CORIORRETINIANO**

Consiste en un defecto del cierre de la hendidura fetal. La ausencia de retina y de coroides en la porción inferior del fondo permite que la esclera al momento de la exploración produzca un reflejo blanquecino.

- **MIELINIZACIÓN DE FIBRAS NERVIOSAS**

En estos casos se presenta leucocoria cuando la mielinización de las fibras nerviosas es muy extensa. El diagnóstico se hace observando en el fondo de ojo opacidades blanquecinas lineales en la porción más interna de la retina, que siguen el patrón de las fibras nerviosas.

- **ANOMALÍA DE MORNING GLORY**

Es una patología que resulta de un desarrollo anómalo del nervio óptico, dando una apariencia característica a la exploración del fondo de ojo.

- **HAMARTOMA ASTROCÍTICO**

Es un tumor retiniano benigno de origen astrocítico que puede presentarse de manera aislada o asociado a esclerosis tuberosa. En ocasiones este tumor puede presentar calcificaciones, lo que hace difícil la diferenciación del retinoblastoma.

- **HEMANGIOMA CAPILAR RETINIANO**

Es un tumor vascular benigno que puede presentarse aislado o como parte del síndrome de Von Hippel – Lindau. Se caracteriza por la presencia de un tumor, generalmente en la periferia, con vasos nutricios prominentes, que puede causar desprendimiento de retina seroso.

- **MEDULOEPITELIOMA (DICTIOMA)**

Es un tumor derivado del epitelio del cuerpo ciliar, que puede ser benigno o maligno. Es un tumor grisáceo que usualmente crece en placa sobre el cuerpo ciliar, iris, cristalino y ángulo camerular. El principal diagnóstico diferencial se hace con retinoblastoma.<sup>(9)</sup>

## **Problema**

---

¿Existen defectos en los medios transparentes de los ojos de los niños que acuden a un consultorio pediátrico de la comunidad de San Vicente?



## **Objetivos**

---

### **Objetivo General**

- Detectar alteraciones de los medios transparentes del ojo en niños menores de 7 años en un consultorio pediátrico de la comunidad de San Vicente durante los meses de Mayo a Julio del año 2014.

### **Objetivos Específicos**

- Verificar la normalidad del reflejo rojo pupilar de ambos ojos en todos los pacientes menores de 7 años de edad que acudan a control.
- Verificar la alineación ocular mediante el Test de Hirschberg en todos los pacientes menores de 7 años de edad que acudan a control.
- Indagar acerca del control oftalmológico previo de los pacientes.

## **Materiales y métodos**

---

Se realizó un estudio observacional, de corte transversal tomando como población a los niños menores de 7 años de la comunidad de San Vicente. La muestra que se utilizó fueron 103 niños que consultaron al servicio de pediatría de la U.O.M durante los meses de mayo a julio del año 2014.

El examen oftalmológico se llevó a cabo con un oftalmoscopio directo *KAWA PICCOLIGHT E-56*, en un ambiente con iluminación tenue. En el mismo se realizó el reflejo rojo pupilar en cada ojo para objetivar transparencia de los medios refringentes, y el test de Hirschberg para comprobar la alineación ocular.

Se estudió cada ojo por separado en ambas pruebas, información que fue volcada en una planilla individual para cada niño, la cual se encuentra adjunta en el ANEXO 1.

Se analizaron las siguientes variables:

- Edad
- Sexo
- Reflejo rojo pupilar en ojo derecho
- Reflejo rojo pupilar en ojo izquierdo
- Test de Hirschberg en ojo derecho
- Test de Hirschberg en ojo izquierdo
- Consulta previa oftalmológica

Los datos fueron volcados en una planilla de Microsoft Excel para su tabulación, teniendo en cuenta:

- Cantidad de casos
- Tipo de muestreo
- Variables observadas que fueron de tipo cualitativo y cuantitativo.

Se confeccionaron:

- Tablas de frecuencias.
- Gráficos de barras y circular.

Aquellos individuos que presentaron alteraciones en el examen básico realizado fueron derivados a una consulta con un oftalmólogo para su correcto diagnóstico etiológico y su posterior tratamiento.

Los padres de cada paciente pediátrico fueron informados de modo oportuno y claro acerca del procedimiento que se realizó y cuáles eran los fines del mismo y firmaron un consentimiento acreditando lo mismo. ANEXO 1.

## Resultados

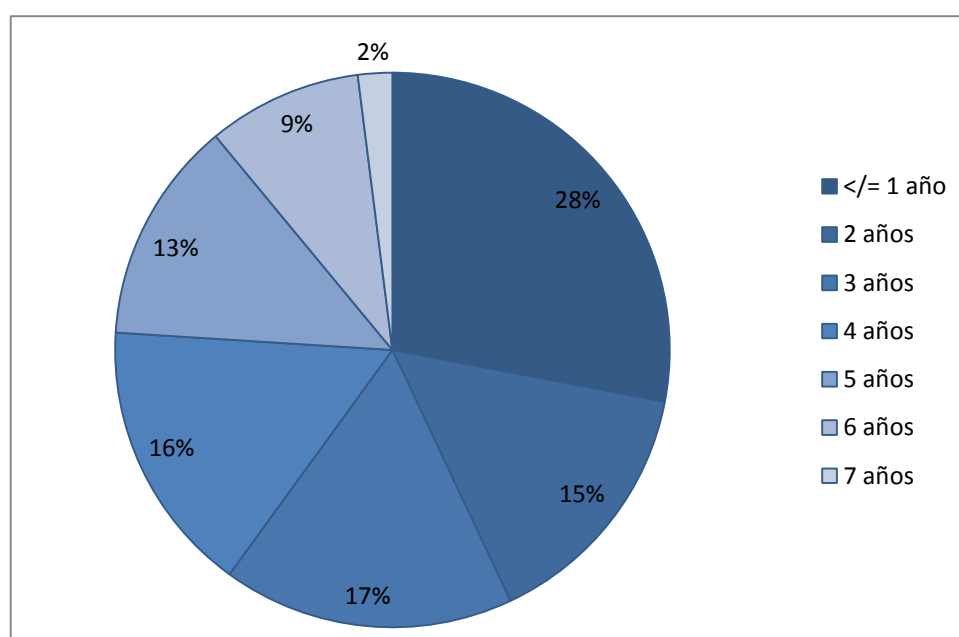
Durante los meses de Mayo a Julio del corriente año se realizó la toma del reflejo rojo pupilar y el test de Hirschberg a 103 niños menores de 7 años en un consultorio pediátrico de la comunidad de San Vicente, provincia de Santa Fe.

Se realizó un estudio descriptivo con tablas de frecuencias absolutas y relativas, junto a su gráfico de sector o de barra correspondiente.

**Tabla I – Distribución de frecuencias absolutas y relativas de la edad de los pacientes que consultaron al servicio de pediatría.**

Edad	<i>f</i>	%
<= 1 año	29	28%
2 años	15	15%
3 años	18	17%
4 años	17	16%
5 años	13	13%
6 años	9	9%
7 años	2	2%
<b>Total</b>	<b>103</b>	<b>100%</b>

**Gráfico I – Frecuencia relativa de edades de los pacientes que consultaron al servicio de pediatría.**

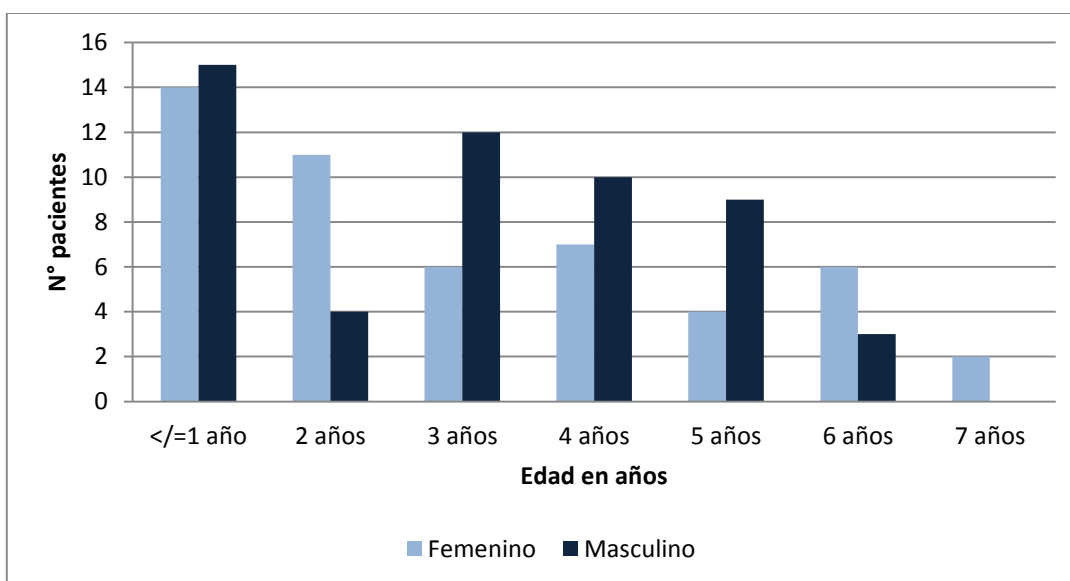


Del total de pacientes estudiados (n=103), el 28% son menores de 1 año; el 17% tiene 3 años; el 16% tiene 4 años; el 16% tiene 2 años; el 13% tiene 5 años; el 9% tiene 6 años y el 2% tiene 7 años.

**Tabla II- Sexo de los pacientes según su edad.**

<b>Sexo según la edad</b>		
	<b>Femenino</b>	<b>Masculino</b>
<b>&lt;/=1 año</b>	14	15
<b>2 años</b>	11	4
<b>3 años</b>	6	12
<b>4 años</b>	7	10
<b>5 años</b>	4	9
<b>6 años</b>	6	3
<b>7 años</b>	2	0
<b>Total</b>	50	53

**Gráfico II – Sexo de los pacientes según su edad.**

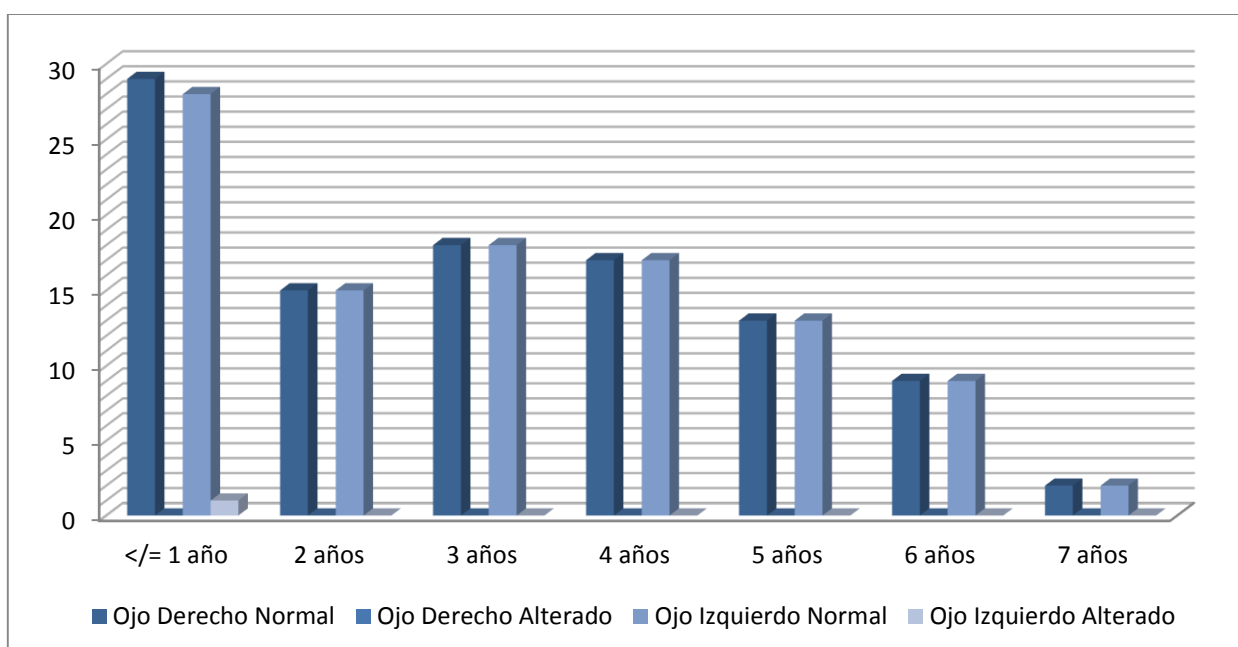


Observando el gráfico vemos que los pacientes de sexo masculino predominan en las edades menores de un año, tres, cuatro y cinco años; mientras que en las otras edades hay más pacientes de sexo femenino.

Tabla III – Reflejo Rojo Pupilar según la edad.

Reflejo Rojo Pupilar				
Edad	Ojo Derecho		Ojo Izquierdo	
	Normal	Alterado	Normal	Alterado
</= 1 año	29	0	28	1
2 años	15	0	15	0
3 años	18	0	18	0
4 años	17	0	17	0
5 años	13	0	13	0
6 años	9	0	9	0
7 años	2	0	2	0
<b>Total</b>	<b>103</b>	<b>0</b>	<b>102</b>	<b>1</b>

Gráfico III – Reflejo Rojo Pupilar según la edad.

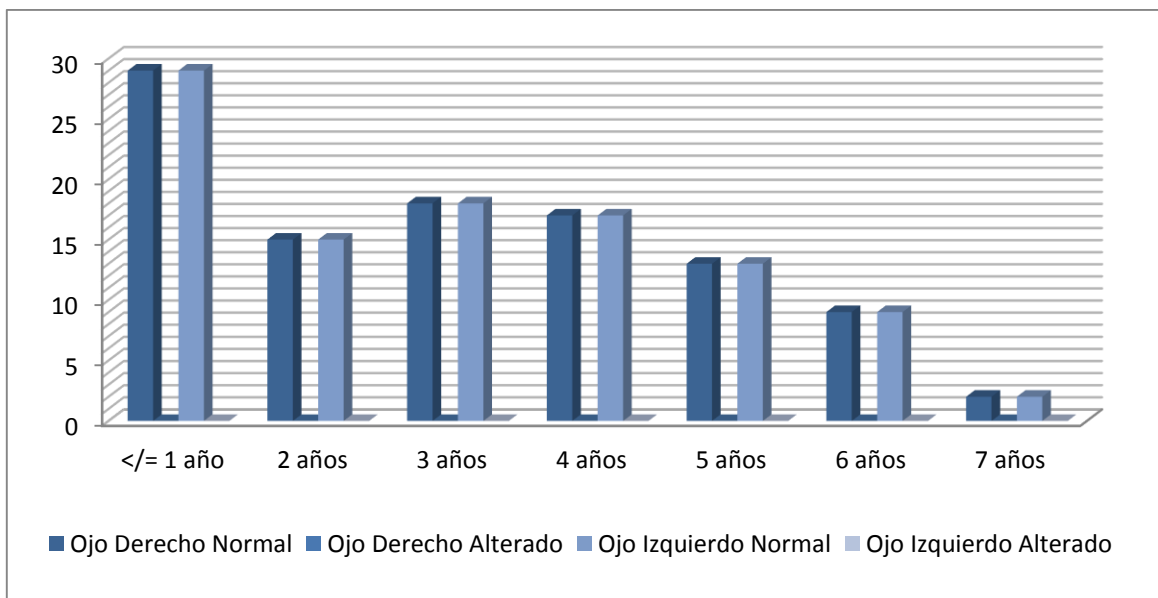


A través del gráfico podemos observar que un niño que se encuentra en el rango entre cero y un año de edad tiene alterado el reflejo rojo pupilar en el ojo izquierdo; el resto de los niños examinados tienen un reflejo rojo normal en ambos ojos.

Tabla IV – Test de Hirschberg según la edad

Test de Hirschberg				
Edad	Ojo Derecho		Ojo Izquierdo	
	Normal	Alterado	Normal	Alterado
</= 1 año	29	0	29	0
2 años	15	0	15	0
3 años	18	0	18	0
4 años	17	0	17	0
5 años	13	0	13	0
6 años	9	0	9	0
7 años	2	0	2	0
<b>Total</b>	<b>103</b>	<b>0</b>	<b>103</b>	<b>0</b>

Gráfico IV – Test de Hirschberg según la edad

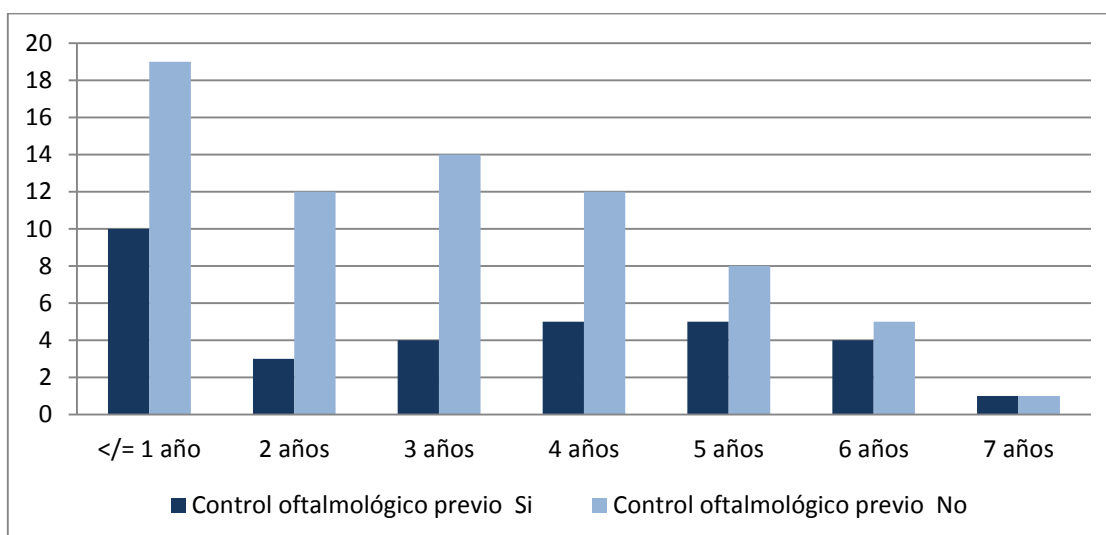


Observando el gráfico vemos ningún niño examinado posee alguna alteración en el Test de Hirschberg.

Tabla V – Control oftalmológico previo según la edad

Control oftalmológico previo				
	Si		No	
	<i>f</i>	%	<i>f</i>	%
</= 1 año	10	10%	19	18%
2 años	3	3%	12	12%
3 años	4	4%	14	14%
4 años	5	5%	12	12%
5 años	5	5%	8	8%
6 años	4	4%	5	5%
7 años	1	1%	1	1%
<b>Total</b>	<b>32</b>	<b>31%</b>	<b>71</b>	<b>69%</b>

Gráfico V – Control oftalmológico previo según la edad



En esta gráfica se observa que, sin importar la edad, la mayoría de los niños estudiados no tuvieron un control oftalmológico previo, con la excepción de aquellos niños de 7 años donde la cantidad de niños que no tienen un control oftalmológico previo es igual a los que sí lo poseen.

Del total de niños observados, el 31% (32) tenían un control oftalmológico previo y el 69% (71) nunca habían sido controlados por un oftalmólogo.



## **Discusión**

---

La ambliopía es la causa más común de pérdida visual en los niños; su prevalencia se estima entre el 0.5 y 3.5% de los niños preescolares y es la causa más frecuente de disminución de la agudeza visual monocular en adultos.<sup>(6)</sup> Por esta razón es importante que el personal de salud en atención primaria participe en la generación de programas de detección temprana de alteraciones visuales en niños preescolares y escolares.

En este trabajo se examinaron 103 niños, de los cuales uno (0.97%) presentó alterado el reflejo rojo pupilar. En Fortaleza, Brasil, Aguilar ASC y Cols. (marzo-abril del 2011) se realizó un estudio de similares características en 190 niños en una maternidad pública de los cuales 187 presentaron un Reflejo Rojo normal y tres mostraron una disminución en el mismo (1.57%)<sup>(4)</sup>. En Bogotá, Colombia, Ivonne R. y Cols. (2009) realizaron otro estudio similar tomando una población de 101 niños en la institución Aldeas Infantiles del barrio Las Cruces, de los cuales la totalidad de niños observados presentó un reflejo rojo pupilar normal (100%) y ninguno alterado (0%)<sup>(1)</sup> Los resultados de sendos estudios se asemejan en porcentaje al resultado obtenido en el presente trabajo y a los datos obtenidos del libro “Argento C. Oftalmología general”<sup>(6)</sup>

El test de alineación ocular de Hirschberg fue normal en el 100% de los pacientes estudiados. El mismo no se realizó en los Estudios anteriormente mencionados. No se encontraron estudios significativos para comparar.

Respecto a la tamizaje oftalmológico en niños según un trabajo publicado en la Revista Pediátrica de Atención primaria vol.15 n°.59 Madrid, Martín R y Cols. (julio-septiembre 2013)<sup>(7)</sup>, los controles oftalmológicos básicos que se

recomiendan llevar a cabo son los siguientes: Primer control en Recién Nacidos, segundo control en lactantes, tercer control entre los 3 y 4 años, cuarto control antes del ingreso escolar.

Del total de niños observados en la comunidad de San Vicente (103) el 31% (32) tenían un control oftalmológico previo y el 69% (71) nunca habían sido controlados por un oftalmólogo. Lo que nos indica un alto porcentaje de niños que no están siendo controlados correctamente desde el punto de vista oftalmológico.

Hoy en día Argentina no cuenta con una ley que regule la toma de reflejo rojo pupilar, sin embargo la misma ya ha sido propuesta y se encuentra en tratamiento. Esperamos pronto poder gozar de sus beneficios en prevención y diagnóstico precoz, evitando estados secuenciales irreversibles.

## **Conclusión**

---

Como conclusión general de esta investigación señalo lo siguiente:

- ✚ Del total de la muestra (n=103) un niño (0.97%) menor de un año de edad tiene alterado el reflejo rojo pupilar en el ojo izquierdo; el resto de los niños examinados (99.03%) tienen un reflejo rojo normal en ambos ojos.
- ✚ Ningún paciente examinado presentó alteraciones en el Test de alineación ocular de Hirschberg.
- ✚ Del total de niños observados, el 31% (32) tenían un control oftalmológico previo y el 69% (71) nunca habían sido controlados por un oftalmólogo.
- ✚ Se considera necesario concientizar a los médicos y al personal de salud acerca de la importancia de realizar controles oftalmológicos desde edades tempranas para evitar el desarrollo de ambliopía.

## Anexo 1

---

Fecha: ..... / ..... / 2014

Fecha de Nacimiento: ...../...../.....

Edad: .....

Sexo:

Reflejo Rojo pupilar:

Ojo Derecho: Normal   
Alterado  .....

Ojo Izquierdo: Normal   
Alterado  .....

Test de Hirschberg:

Ojo Derecho: Normal   
Alterado  .....

Ojo Izquierdo: Normal   
Alterado  .....

Observación: Control oftalmológico previo (SI-NO)

---

### CONSENTIMIENTO

DNI Tutor:.....

Estoy de acuerdo en que mi hijo/a (o protegido) participe del trabajo de investigación titulado "Exploración de reflejo rojo pupilar en niños menores de 7 años en consultorio pediátrico de la ciudad de San Vicente, durante los meses de mayo a julio del año 2014". Por el presente documento declaro haber recibido la información correspondiente al procedimiento que se realizará a mi hijo/a (o protegido). Mi participación es voluntaria por lo cual y para así firmo este consentimiento junto al profesional que me brindó la información.

Firma tutor:.....

## **Bibliografía**

---

1. Ivonne R, Nandy R. Tamización de salud visual en población infantil: prevención de la ambliopía. *Repert.med.cir.* 2009;18(4):210-217.
2. American Academy of Pediatrics, Section on Ophtalmology. Red reflex examination in infants and children. *Pediatrics.* 2002; 109(5):980-981.
3. Alezzandrini A. *Fundamentos de Oftalmología.* 3 ed. Rosario: El Ateneo; 2003. p. 216-223.
4. Aguilar ASC, Ximenes LB, Lúcio IML, Pagliuca IMF, Cardoso MVLML. Asociación del reflejo rojo con variables neonatales en recién nacidos. *Rev Lat Am Enfermagem.* 2011;19(02):102-108
5. Escudero J. Las nuevas tecnologías facilitan el diagnóstico y el tratamiento precoz. [En línea] España. Mar. 2009 [ref de 23 ene. 2014] disponible en web: <http://www.salud.es/ofthalmologia-neonatal>
6. Argento C. *Oftalmología general.* 1 ed. Rosario: Corpus; 2007.p.413-4.
7. Martín R, Bilbao A, Sustachab A, Collado C. Cribado visual en Atención Primaria, ¿cómo se realiza? *rev.Pediatr.Aten.Primaria.*2013;15(59): 281-6
8. Torres, RN. Importancia de la metódica exploratoria y de consejos en los exámenes para la supervisión de la salud. *An Esp Pediatr.* 2009; 52(05): 413 – 422.

9. Quiroz MH, Contreras D, Morales C. Leucocoria en pacientes pediátricos: Diagnóstico y Tratamiento. McGraw Hill Interamericana. 2004. 12(02) p. 51-54
10. Argento C. Oftalmología general. 1ed. Rosario:Corpus; 2007. p.487-8.
11. Alezzandrini A. Fundamentos de Oftalmología. 3 ed. Rosario: El Ateneo; 2003. p. 220-1.

